

Nerve injury in undisplaced supracondylar fracture of humerus: A case report

Behruzi A R(M.D)^{1*}, Esmaili A(M.D)²

1- Department of Orthopedics, Arak University of Medical Sciences, Arak, Iran

2- Arak University of Medical Sciences, Arak, Iran

Received: 19 Jul 2012, Accepted: 19 Sep 2012

Abstract

Background: Anterior interosseous branch of median nerve injury is the most common nerve injury in displaced humerus supracondylar fractures but it is rare in undisplaced ones. This study reports a case of undisplaced humerus supra condylar fracture with median motor nerve injury.

Case: The patient was a 4.5 year-old child with elbow pain and swallowing due to trauma to his right elbow. The examination of distal of humerus showed significant tenderness and limitation in range of motion. Flexion and pulp to pulp test of first and second fingers were abnormal and all other sensory but motor examinations of wrist and fingers were normal. Radiographic study of humerus showed an undisplaced extension fracture in the distal of humerus. Complete union of fracture site was seen after treatment by splint for 3 weeks and nerve injury was fully resolved after physiotherapy.

Conclusion: Although nerve injury in undisplaced fracture of humerus is rare, despite pain and emotional condition of child and his/her parents, accurate sensory and motor nerve examination is very important.

Keywords: Humeral fracture, median nerve, motor nerve, nerve, nerve injury

*Corresponding author:

Address: Department of Orthopedics, Arak University of Medical Sciences, Arak, Iran

Email: dr.behrouzi@arakmu.ac.ir

آسیب عصبی در شکستگی بدون جابجایی سوپراکوندیلار استخوان بازو: گزارش یک مورد

احمد رضا بهروزی^{1*}، اکرم اسماعیلی²

1- استادیار، گروه ارتوپدی، دانشگاه علوم پزشکی اراک، اراک، ایران

2- پزشک عمومی، دانشگاه علوم پزشکی اراک، اراک، ایران

تاریخ دریافت: 91/4/27 تاریخ پذیرش: 91/6/29

چکیده

زمینه و هدف: آسیب شاخه بین استخوانی قدامی عصب میانی، شایع‌ترین آسیب عصبی در شکستگی‌های همراه با جابجایی استخوان بازو است ولی در موارد بدون جابجایی بروز آن نادر است. در این مطالعه به معرفی یک مورد شکستگی سوپراکوندیلار استخوان بازو بدون جابجایی پرداخته‌ایم که سبب آسیب عصب حرکتی میانی شده بود.

مورد: بیمار کودک 4/5 ساله‌ای بود که به دنبال تروما به دست راست دچار درد و تورم آرنج شده بود. در معاینه تندرست واضح در دیستال هومروس و محدودیت حرکات آرنج دیده می‌شد. به جز محدودیت حرکات انگشتان اول و دوم در فلکشن و ناتوانی در قرار دادن پالپ انگشتان اول و دوم روی یکدیگر، سایر معاینات حسی و حرکتی مچ و انگشتان نرمال بود. در بررسی رادیولوژی آرنج شکستگی دیستال استخوان بازو از نوع اکستنشن بدون جابجایی مشاهده شد. بیمار تحت درمان با اسپلینت گچی به مدت 3 هفته قرار گرفت که محل شکستگی یونیون کامل داشته و پس از فیزیوتراپی محدودیت حرکتی بیمار نیز کاملاً برطرف شد.

نتیجه‌گیری: اگرچه آسیب عصبی در شکستگی‌های بدون جابجایی استخوان بازو نادر است اما معاینه دقیق حسی و حرکتی علیرغم دردناک بودن ناحیه و شرایط روحی کودک و والدین وی، بسیار مهم است.
واژگان کلیدی: شکستگی هومروس، عصب میانی، عصب حرکتی، عصب، آسیب عصبی

*نویسنده مسئول: اراک، میدان بسیج، دانشگاه علوم پزشکی اراک، دانشکده پزشکی

Email: dr.behrouzi@arakmu.ac.ir

مقدمه

اگرچه شکستگی‌های سوپراکوندیلار استخوان بازو از شایع‌ترین انواع شکستگی‌های آرنج در اطفال بوده و بیش از 50 درصد کل شکستگی‌های آرنج را تشکیل می‌دهد، اما آسیب عصبی به خصوص در موارد بدون جابجایی آن بسیار نادر است (1). این نوع شکستگی بیشتر بر اثر ضربه‌های غیرمستقیم آرنج در هنگام سقوط رخ داده و به علت امکان ایجاد مشکلات عصبی، عروقی و تغییر محور اندام فوقانی در اثر بدجوش خوردن و ایجاد ظاهری ناخوشایند از اهمیت خاصی برخوردار بوده و سبب نگرانی پزشکان جراح است. شکستگی‌های سوپراکوندیلار استخوان بازو با توجه به میزان جابجایی به سه دسته تقسیم می‌شود. دسته اول بدون جابجایی (Gartland 1)، دسته دوم جابجایی مختصر (Gartland 2) و دسته سوم دچار جابجایی کامل است (Gartland 3) (2).

در موارد بروز آسیب‌های با جابجایی، جهت نیروی وارده و جابجایی قطعه شکسته، نوع آسیب عصبی را تعیین می‌کند؛ اگر قطعه دیستال به سمت پوسترودیلال جابجا شود، احتمال آسیب عصب رادیال بیشتر است، اما در جابجایی قطعه دیستال به سمت پوسترولترال آسیب عصب مدین یا شاخه بین استخوانی قدامی شایع‌تر می‌باشد (3، 4). در شکستگی‌های نوع فلکشن نیز آسیب عصب اولنار بیشتر رخ می‌دهد. در مطالعات گوناگون شیوع آسیب عصبی در این شکستگی‌ها متفاوت می‌باشد. در برخی مطالعات آسیب شاخه بین استخوانی قدامی از عصب مدین (Anterior Interosseous Branch of Median Nerve- AIN) شایع‌ترین نوع آسیب عصبی به همراه شکستگی‌های سوپراکوندیلار استخوان بازو می‌باشد (5-8).

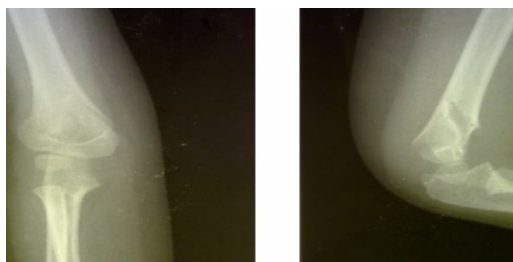
در درمان این نوع شکستگی‌ها چنانچه از همان ابتدا شواهد آسیب عصبی وجود داشته و شکستگی قابل جاندازی باشد، نیازی به اکسپلور عصب نیست و در اغلب موارد آسیب عصب طی 2-2/5 ماه بهبود می‌یابد. در این‌گونه موارد طی شش ماه اول نیازی به آنالیز الکترومیوگراف و درمان نیست و تنها تحت نظر گرفتن بیمار کفایت می‌کند (9). در این ناحیه فیروز پری نورال شایع‌ترین عامل آسیب طولانی مدت عصب است (10).

نکته مهم و قابل توجه این که عصب بین استخوانی قدامی که شایع‌ترین عصب صدمه دیده در شکستگی‌های سوپراکوندیلار بازو می‌باشد، از نوع حرکتی بوده و در شرایط دردناک شکستگی و با توجه به شرایط روحی کودک و والدین وی معاینه آن ممکن است کمتر مورد توجه قرار گیرد از این رو این مطالعه با هدف تاکید بر انجام معاینه دقیق شکستگی‌های سوپراکوندیلار بازو علیرغم عدم جابجایی قطعه شکسته نوشته شده است.

مورد

بیمار کودک 4/5 ساله‌ای بود که به دنبال سقوط روی دست راست دچار درد و تورم آرنج شده بود. در معاینه تندرینس واضح در دیستال هومروس و محدودیت حرکات آرنج دیده می‌شد. در معاینه مچ دست و انگشتان دست، حرکات اکستنشن مچ دست و انگشتان کامل و بدون محدودیت بود.

حس سطح دورسال و باول خوب و حس و حرکت انگشت 4 و 5 کامل و بدون محدودیت بود. حس انگشتان اول تا سوم کامل ولی حرکات انگشتان اول و دوم با محدودیت همراه بود. بیمار حین فلکشن انگشتان قادر به فلکشن کامل انگشتان اول و دوم نبود. در بررسی بیشتر بیمار قادر به قرار دادن پالپ انگشتان اول و دوم روی یکدیگر نبود (pulp to pulp position). در بررسی رادیولوژی آرنج مشخص شد که بیمار دچار شکستگی دیستال استخوان بازو از نوع اکستنشن بدون جابجایی شده است (شکل 1).



شکل 1. رادیوگرافی آرنج قبل از درمان. شکستگی بدون جابه جایی بخش دیستال استخوان بازو
بیمار تحت درمان با اسپلینت گچی به مدت 3 هفته قرار گرفت. بعد از 3 هفته اسپلینت بیمار برداشته شد و گرافی کنترل انجام شد که محل شکستگی یونیون کامل

- to supracondylar humerus fractures. Journal of orthopaedic science. 2001;6(4):312-5.
2. Lee E. Supracondylar Fractures of the Humerus in Children-Back to Basics. Singapore medical journal. 2000;41(9):423-5.
 3. Sairyo K, Henmi T, Kanematsu Y, Nakano S, Kajikawa T. Radial nerve palsy associated with slightly angulated pediatric supracondylar humerus fracture. Journal of orthopaedic trauma. 1997;11(3):227-9.
 4. Culp R, Osterman A, Davidson R, Skirven T, Bora Jr F. Neural injuries associated with supracondylar fractures of the humerus in children. J Bone Joint Surg Am. 1990;72(8):1211-5.
 5. Louahem DM, Nebunescu A, Canavese F, Dimeglio A. Neurovascular complications and severe displacement in supracondylar humerus fractures in children: defensive or offensive strategy? Journal of Pediatric Orthopaedics B. 2006;15(1):51-7.
 6. Dormans JP, Squillante R, Sharf H. Acute neurovascular complications with supracondylar humerus fractures in children. The Journal of hand surgery. 1995;20(1):1-4.
 7. McGraw JJ, Akbarnia BA, Hanel DP, Keppler L, Burdge RE. Neurological complications resulting from supracondylar fractures of the humerus in children. Journal of pediatric orthopedics. 1986;6(6):647-50.
 8. Nishijima DK. Elbow Fracture Follow-up. Available from: <http://emedicine.medscape.com/article/824654>.
 9. Mehlman C, Crawford A, McMillion T, Roy D. Operative treatment of supracondylar fractures of the humerus in children: the Cincinnati experience. Acta Orthopaedica Belgica. 1996;62:41-50.
 10. Pgbblazer.com [homepage on the internet]. Nerve injury in supracondylar fracture of humerus. [Cited 2011 January 12]. Available From: <http://pgblazer.com/2011/01/nerve-injury-in-supracondylar-fracture-of-humerus.html>
 11. En.wikipedia.org [homepage on the internet]. Anterior interosseous nerve. [Updated: 2008 Feb 14]. Available from: http://en.wikipedia.org/wiki/Anterior_interosseous_nerve

داشت. بیمار تحت درمان فیزیوتراپی قرار گرفت و بعد از دو ماه علائم بیمار کاملاً برطرف شد.

بحث

همان طور که در مقدمه ذکر شد معمولاً آسیب عصبی در بیماران با شکستگی با جابجایی واضح دیده می‌شود و بروز آسیب عصب در بیماران با شکستگی با جابجایی کم، نادر بوده و گزارشی از آن یافت نشد(2).

بروز آسیب عصب بین استخوانی قدامی در این بیمار جالب توجه بوده و ضرورت معاینه کامل حسی و حرکتی در تمام بیماران حتی بیماران بدون جابجایی محل شکستگی را می‌رساند.

از آنجایی که عصب بین استخوانی قدامی صرفاً حرکتی است و اختلال حسی ایجاد نمی‌کند، معاینه حرکتی تمام انگشتان و حتی مچ دست ضروری است. البته در یک کودک با درد و حساسیت محل شکستگی و بی‌قراری ناشی از آن و شرایط روحی والدین وی انجام معاینه دقیق سخت و دشوار می‌نماید، ولی توضیح لزوم معاینه به کودک و والدین و توجه به انجام آن از اهمیت بسیاری برخوردار است.

شاخه بین استخوانی قدامی عصب مدین مسئول عصب رسانی حرکتی به عضلات فلکسور پولیسیس لونگوس و پروناتور کوادراتوس و قسمت رادیال عضله فلکسور دیجیتروم پرفوندوس می‌باشد و تروما به این عصب سبب ضعف یا فلج همین عضلات می‌شود(11).

در بیمار مورد بررسی در این مطالعه نیز شکستگی بدون جابجایی بود ولی در معاینه دقیق حسی و حرکتی آسیب عصب بین استخوانی قدامی به صورت محدودیت حرکت انگشتان اول و دوم مشهود بود که موید اهمیت بسیار معاینه دقیق علیرغم درد و شرایط روحی کودک است.

منابع

1. Houshian S, Mehdi B, Larsen MS. The epidemiology of elbow fracture in children: analysis of 355 fractures, with special reference