

Ectopic mediastinal parathyroid adenoma with hematuria: A case report

Fateh Sh(M.D)^{1*}, Ahmadabadi(M.D)¹, Keikhali N(M.D)¹, Seddigh HR(M.D)², Esfandiari M(M.D)³

1- Department of Surgery, Arak University of Medical Sciences, Arak, Iran

2- Kian Nuclear Medicine Imaging Center, Arak, Iran

3- Department of Pathology, Arak University of Medical Sciences, Arak, Iran

Received: 9 Jan 2011, Accepted: 6 Apr 2011

Abstract

Background: Localization of ectopic parathyroid glands is one of the most sophisticated challenges in endocrine surgery and there is considerable controversy regarding the suitable approach to localize ectopic parathyroid glands and indications for using different modalities. The failure of the first operation leads to pain, scar, and financial burden of the following operation.

Case: The patient was a 39-year-old woman hospitalized with hematuria as the main complaint and noticing the presentation of hypercalcemia in the initial tests underwent more thorough examination. Ultrasonography and 99mTc sestamibi scan helped us to localize the ectopic parathyroid gland in an anterior mediastinum and treat the patient in a one stage operation.

Conclusion: Paying careful attention to the symptoms and signs, considering all differential diagnoses, and using appropriate diagnostic methods can be helpful in the diagnosis of rare syndromes.

Keywords: Parathyroid glands, Primary hyperparathyroidism, Technetium Tc 99m sestamibi

*Corresponding author:

Address: Department of surgery, Arak University of Medical Sciences, Arak, Iran

Email: Fateh@arakmu.ac.ir

گزارش یک مورد آدنوم اکتوپیک پارائتروئید با تظاهر اولیه هماچوری

شاهین فاتح^{۱*}، علی احمدآبادی^۲، ناصر کیخالی^۲، حمیدرضا صدیق^۳، مجید اسفندیاری^۴

۱- استادیار، فوق تخصص جراحی توراکس، گروه جراحی، دانشگاه علوم پزشکی اراک، اراک، ایران

۲- دستیار جراحی عمومی، گروه جراحی، دانشگاه علوم پزشکی اراک، اراک، ایران

۳- متخصص پزشکی هسته ای، مرکز پزشکی هسته ای کیان، اراک، ایران

۴- استادیار، گروه پاتولوژی، دانشگاه علوم پزشکی اراک، اراک، ایران

تاریخ دریافت: ۸۹/۱۰/۱۹ تاریخ پذیرش: ۹۰/۱/۱۷

چکیده

زمینه و هدف: یافتن غدد پارائتروئید اکتوپیک از چالش‌های حیطه جراحی غدد درون ریز است و در مورد روش‌های مناسب تعیین محل غدد پارائتروئید اکتوپیک و اندیکاسیون‌های استفاده از آنها اختلاف نظر وجود دارد. از طرفی عدم موفقیت در طی عمل جراحی اول موجب تحمیل درد، اسکار اضافی و هزینه‌های ناشی از اعمال جراحی بعدی به بیمار می‌شود.

مورد: بیمار خانم ۳۹ ساله‌ای که با شکایت از هماچوی بستری گردیده بود و به دلیل هیپرکلسمی در آزمایش‌های اولیه، مورد بررسی کامل تری قرار گرفت و با استفاده از سونوگرافی و اسکن سستامیبی پارائتروئید با تکنسیوم ۹۹ محل غده اکتوپیک پارائتروئید در مדיاستن قدامی تشخیص داده شد و طی یک مرحله با عمل جراحی درمان گردید.

نتیجه گیری: توجه دقیق به علائم همراه بیمار و در نظر گرفتن تمامی تشخیص‌های افتراقی و استفاده از روش‌های تشخیصی مناسب می‌تواند به تشخیص سندرم‌های نادر کمک نماید.

واژگان کلیدی: غدد پارائتروئید، هیپرپاراتیروئیدسم اولیه، تکنسیوم Tc99m سستامیبی

*نویسنده مسئول: اراک، دانشگاه علوم پزشکی اراک، گروه جراحی

Email: Fateh@arakmu.ac.ir

مقدمه

در سال ۱۹۳۲ دکتر چرچیل و کوپ (Churchill and Cope) اولین بیماری را که تحت عمل جراحی اکسپلور پارائروئید قرار گرفت، معرفی کردند. این بیمار یک ناخدای کشتی بود که ۶ بار تحت عمل جراحی قرار گرفت تا بالاخره آدنوم اکتویک پارائروئید مدیاستینال او برداشته شد. شکفت آن که با گذشت قریب به ۸۰ سال از آن زمان هنوز هم تشخیص و جراحی غدد پارائروئید اکتویک یکی از چالش‌های جدی می‌باشد. آدنوم پارائروئید اکتویک یکی از علل شکست عمل جراحی اکسپلور غدد پارائروئید بوده که موربیدتیه بیشتر، اسکار و آسیب بافتی وسیعتر و درد و رنج ناشی از عمل جراحی دوباره و گاه حتی چند باره را به بیمار تحمیل می‌نماید (۱). هیپوپارائروئیدی اولیه (PHP) با تولید اتونوم هورمون پارائروئید که به افزایش کلسیم خون (هیپرکلسمی) منجر می‌گردد، مشخص می‌شود. هیپوپارائروئیدی اولیه بیماری نسبتاً شایعی است و شیوع آن از حدود ۰/۳-۰/۱ درصد (۲) تا حتی ۱ درصد در بزرگسالان و حدود ۲ درصد در افراد بالای ۵۵ سال گزارش شده است (۳).

سؤال اساسی در درمان هیپوپارائروئیدیسم این است که آیا بیمار نیاز به مداخله جراحی دارد یا خیر. اگر هیپرکلسمی شدید باشد (۱۸-۱۵ میلی گرم در دسی لیتر)، جراحی به محض تأیید تشخیص با PTH immunoassay ضرورت دارد. ولی در اغلب بیماران مبتلا به هیپوپارائروئیدیسم، هیپرکلسمی خفیف بوده و نیاز به درمان اورژانس جراحی یا دارویی وجود ندارد (۴).

معیارهای ارجاع به جراح برای بیماران مبتلا به هیپوپارائروئیدیسم اولیه بی علامت به شرح زیر است:

غلظت کلسیم سرم بیش از ۱ میلی گرم در دسی لیتر بالاتر از سقف نرمال باشد، کلسیم ادرار ۲۴ ساعته بیش از ۴۰۰ میلی گرم، کاهش کلیرانس کراتینین < 30 درصد در مقایسه با اشخاص هم سن، دانسیته استخوانی در مهره های کمری، هیپ یا انتهای دیستال رادیوس بیش از $2SD$ کمتر از حداکثر توده استخوانی باشد ($T\text{-score} < -2/5$)، همه افراد مبتلا به هیپوپارائروئیدیسم اولیه با سن کمتر از ۵۰ سال،

بیمارانی که مراقبت طبی برای آنها نامطلوب یا ناممکن است (۵).

مورد

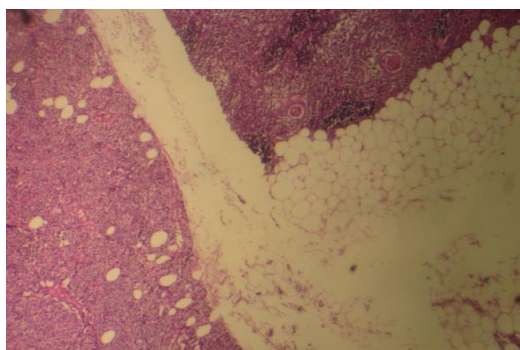
بیمار خانم ۳۹ ساله‌ای است که با شکایت اصلی هماچوری از ۲ روز قبل با تشخیص سنگ کلیه در بیمارستان امیرالمؤمنین (ع) بستری گردید. در آزمایش‌های اولیه کلسیم سرم بیمار بالاتر از حد طبیعی بود (۱۱/۷ میلی گرم در دسی لیتر). در سونوگرافی بیمار یافته‌هایی دال بر نفروکلسینوز و سنگ کیسه صفرا مشاهده گردید. بیمار با شک به هیپوپارائروئیدیسم اولیه تحت بررسی قرار گرفت.

بیمار سابقه فشار خون ۶ ساله داشت که در طی آخرین بارداری وی تشخیص داده شده و پس از پایان حاملگی نیز ادامه یافته بود. بیمار سابقه هیپرلیپیدمی و اضطراب و افسردگی را نیز داشته و تحت درمان سر پایی قرار گرفته بود. علائم و نشانه‌های بیمار شامل ضعف و بی حالی، تپش قلب، سوزش سر دل، دردهای استخوانی به ویژه در اندام تحتانی، ناکچوری و فرکونسی بود. در معاینه توده‌ای در گردن لمس نشد. تیروئید در معاینه اندازه طبیعی داشت و به جز تندرns زاویه دنده‌ای کمری (CVA tenderness) دوطرفه یافته دیگری نداشت. در آزمایش‌های تکمیلی تست های کلیوی، کبدی و تیروئیدی طبیعی بود. نتایج سایر آزمایش‌های بیمار در جدول ۱ آمده است.

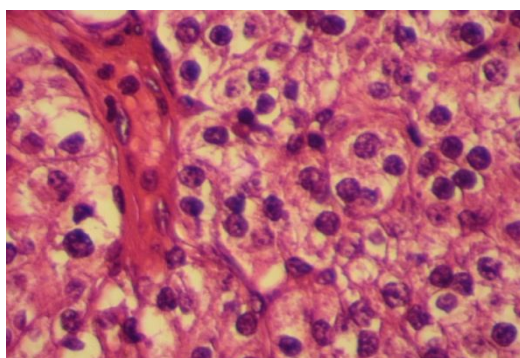
جدول ۱. نتایج آزمایش‌های بیمار مبتلا به آدنوم اکتویک پارائروئید

آزمایش	نتیجه	محدوده طبیعی
کلسیم سرم	۱۱ (میلی گرم در دسی لیتر)	۸/۵-۱۰/۵
فسفر	۱/۶ (میلی گرم در دسی لیتر)	۲/۵-۵
آلکالین فسفاتاز	۴۳۰ (واحد در لیتر)	۱۰۰-۳۱۰
پاراتورمون	۲۵۴ (پیکوگرم در میلی لیتر)	۷-۸۲
کلسیم ادرار ۲۴ ساعته	۲۰۸ (میلی گرم)	۱۰۰-۳۰۰

در سونوگرافی گردن انجام شده برای بیمار، تیروئید و سایر عناصر گردن نرمال گزارش گردید. با توجه به سابقه هیپرتانسیون و تپش قلب و جهت رد سندرم‌های MEN، ابتدا سی تی اسکن بدون کنتراست شکم انجام شد



شکل ۲. در سمت چپ تصویر قسمتی از بافت آدنوم پاراتیروئید دیده می شود که توسط بافت فیبروز و چربی از بافت تیموس در سمت راست تصویر جدا شده است



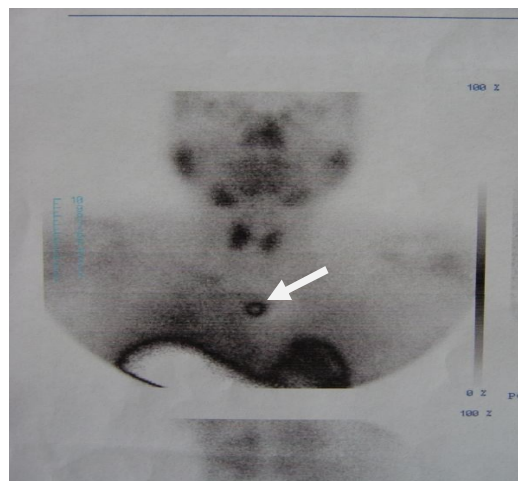شکل ۳. نمای میکروسکوپی آدنوم اکتویپیک پاراتیروئید بیمار

بحث

در انسان غدد پاراتیروئید فوقانی از شکاف برانکیال چهارم (که منشأ غده تیروئید نیز می باشد) مشتق می شود. شکاف برانکیال سوم هم غدد پاراتیروئید تحتانی و تیموس را می سازد. غدد پاراتیروئید فوقانی اکثراً در قسمت خلفی فوقانی لوب های تیروئید در سطح غضروف کریکوئید قرار گرفته اند. شایع ترین محل غدد پاراتیروئید تحتانی فاصله ۱ سانتی متری از نقطه تلاقی شریان تیروئیدی تحتانی با عصب رکارت لارنژیال است. به دلیل مسیر مهاجرت طولانی تر غدد پاراتیروئید تحتانی، جای آنها هم متغیرتر بوده و ممکن است در داخل لیگامان تیروتیمیک، تیموس، غلاف کاروتید یا داخل غده تیروئید یافت شوند و در صورت عدم نزول مناسب، امکان دارد که این غده ها در قسمت های بالای گردن قرار گیرند. غدد پاراتیروئید

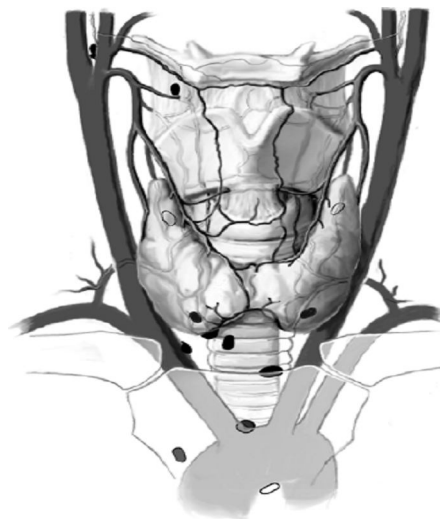که سنگ ۱۵ میلی متری در کیسه صفرا، کلسیفیکاسیون دو طرفه مدولای کلیه، دو سنگ در کلیه راست با اندازه ۱۰ میلی متر و یک سنگ در جانکشن حالب راست به مثانه گزارش گردید. در رادیوگرافی دست بیمار جذب زیر پریوستی استخوان (Subperiosteal Bone Resorption) وجود داشت.

با توجه به این یافته ها، برای بیمار احتمال آدنوم پاراتیروئید مطرح گردید و اسکن سستامیبی پاراتیروئید با تکنیسیم ۹۹ انجام شد که یک کانون با فعالیت غیر طبیعی در مדיاستن قدامی یافت شد (شکل ۱). بیمار با تشخیص هیپرپاراتیروئیدسم اولیه ناشی از آدنوم اکتویپیک در مدياستن قدامی تحت عمل جراحی قرار گرفت. حین عمل جراحی ابتدا با انسیزیون کولار اکسپلور گردن انجام شد و با توجه به منفی بودن اکسپلور گردن و یافته های اسکن قبل از عمل، انسیزیون به T تبدیل و بررسی مدياستن قدامی انجام شد و با توجه به عدم دسترسی به توده از طریق انسیزیون گردنی استرنوتومی ناکامل (Partial sternotomy) نیز به عمل اضافه شد و تومور که در شاخ تحتانی چپ تیموس قرار داشت با انجام تیمکتومی برداشته شد. پس از عمل کلسیم و PTH به محدوده نرمال برگشت. در چند روز اول بعد از عمل بیمار هیپوکلسمی خفیفی داشت که با تجویز کلسیم خوراکی و روکاترول اصلاح گردید. در بررسی پاتولوژی آدنومی به ابعاد $2 \times 0.5 \times 0.4$ cm در داخل بافت تیموس گزارش گردید (شکل ۲ و ۳).



شکل ۱. اسکن سستامیبی بیمار که وجود ندول اکتویپیک پاراتیروئید را در مدياستن نشان می دهد

اکتوپیک فوقانی می‌تواند در غلاف کاروتید، ناودان تراکتوازوفازیال یا مدیاستن خلفی دیده شوند (شکل ۴) (۶).



شکل ۴. محل‌های احتمالی آدنوم اکتوپیک پارائتروئید

مربوط به تعیین محل برای اثبات تشخیص هیپرپاراتیروئیدسم اولیه استفاده کرد. آزمون‌های تعیین محل را می‌توان به دو دسته تهاجمی و غیر تهاجمی تقسیم کرد. از آزمون‌های غیر تهاجمی می‌توان اولتراسونوگرافی، سی تی اسکن، MRI و اسکن سستامیبی با تکنسیوم ۹۹ را نام برد. از مهم‌ترین روش‌های تهاجمی می‌توان بیوپسی آسپیراسیون با سوزن ظریف (FNAB)، آنژیوگرام، نمونه‌گیری وریدی و سنجش هورمون پاراتورمون (PTH) حین عمل را نام برد. هر یک از این روش‌ها کارایی متفاوتی داشته و نتایج آن بسته به تجربه افراد و مراکز درمانی متفاوت است (۲).

در مورد ضرورت استفاده از روش‌های تعیین محل غده قبل از عمل اختلاف نظر وجود دارد. سالتی چنین گزارش می‌کند که جراحان با تجربه می‌توانند با اکسپلور گردن در همان نوبت اول ۹۰ الی ۹۵ درصد بیماران را درمان کنند (۹). اما برخی محققان دیگر نظر متفاوتی داشته و چنین استدلال می‌کنند که باید سعی نمود با استفاده از روش‌های مختلف تعیین محل، به ویژه روش‌های غیر تهاجمی محل غدد اکتوپیک احتمالی را حتی الامکان مشخص نمود تا از شکست عمل جراحی و تحمیل عمل جراحی مجدد به بیمار پرهیز شود. به عنوان مثال فیتا یا کورن و مک هنری با توجه به مشاهده بروز ۱۶ درصد غده پارائتروئید اکتوپیک در مطالعه بر روی ۲۳۱ بیمار و با توجه به ارزش اخباری مثبت ۱۰۰ درصد اسکن سستامیبی با تکنسیوم ۹۹ در تشخیص تومور پارائتروئید، بر اهمیت استفاده از این روش برای دستیابی به موفقیت ۱۰۰ درصدی در درمان این بیماران تأکید می‌کنند (۱). برخی دیگر نیز استدلال می‌کنند که تعیین محل غدد قبل از عمل می‌تواند برنوع برش و رویکرد جراحی تأثیر بگذارد و به همین دلیل انجام آزمون‌های تعیین محل غدد را قبل از عمل جراحی ضروری می‌دانند. به عنوان مثال راویپاتی و همکاران از مایوکلینیک با توجه به شیوع حدود ۲ درصد غدد اکتوپیک پارائتروئید در محل‌هایی از مدیاستن که دسترسی از طریق توراکس را ایجاب می‌کند، استفاده از مدیاستونوتومی قدامی را برای این بیماران بعد از لوکالیزه

وجود آدنوم اکتوپیک پارائتروئید حتی در پریکارد، پنجره آئورتو پولموناری، شریان ریوی راست یا حتی در نزدیکی کارینا گزارش شده است. اگر چه میزان بروز غدد اکتوپیک پارائتروئید حدود ۶ درصد گزارش شده است (۳)؛ اما به نظر می‌رسد با پیشرفت در تکنولوژی تصویر برداری، اکنون پارائتروئید اکتوپیک به خصوص در احشای مدیاستن بیشتر گزارش می‌شود. به طوری که در مطالعه فیتا یا کورن و مک هنری از ۲۳۱ بیماری که به دلیل هیپرپاراتیروئیدی تحت عمل جراحی قرار گرفتند، ۳۷ نفر (۱۶ درصد) غدد پارائتروئید اکتوپیک داشتند (۱). برخی مطالعات دیگر بروز آدنوم اکتوپیک پارائتروئید را حتی تا ۲۰ درصد هم ذکر کرده‌اند (۷). از سوی دیگر، بر اساس مطالعه‌ای که مندوزا و همکاران بر روی ۱۴۵ بیمار هیپرپاراتیروئیدسم اولیه انجام دادند، دریافتند که هیپرپاراتیروئیدسم اولیه ناشی از غدد اکتوپیک به طور معمول با غدد بزرگ تر، سطح کلسیم سرمی بالاتر و شیوع بالاتر بیماری استخوانی همراه است (۸).

تشخیص هیپرپاراتیروئیدسم اولیه به طور معمول بر مبنای یافته‌های متابولیک استوار است و نباید از مطالعات

حسی موضعی عمل شوند (۱۴). لوین و کلارک مهم‌ترین علل نیافتن غدد پاراتروئید را حین جراحی، وجود غدد غیر طبیعی متعدد، غدد پاراتروئید اکتوییک و عدم تجربه جراح می‌دانند. این موارد هم استفاده از مطالعات تعیین محل غدد را قبل از اقدام به جراحی ضروری می‌سازند (۱۵).

توجه دقیق به علائم همراه بیمار و در نظر گرفتن تمامی تشخیص افتراقی‌ها می‌تواند به تشخیص بیماری‌ها و سندرم‌های نادر کمک نماید. در این بیمار نیز در حضور سونوگرافی طبیعی، اسکن سستامیسی پاراتروئید با تکنیسیم ۹۹ به یافتن غدد پاراتروئید در مדיاستن قدامی و در محلی که با انسیزیون استاندارد کولار گردنی قابل دسترسی نبود، کمک شایانی نمود و در طی یک نوبت عمل جراحی با انسیزیون استرنوتومی ناکامل، بیمار تیمکتومی شد و یافت پاراتروئید اکتوییک نیز همراه با بافت تیموس خارج گردید. سیر تشخیصی این بیمار نیز اهمیت اسکن سستامیسی را در تشخیص محل آدنوم اکتوییک پاراتروئید، تعیین پلان جراحی و انجام عمل موفقیت آمیز نشان می‌دهد.

منابع

1. Phitayakorn R, McHenry CR. Incidence and location of ectopic abnormal parathyroid glands. *The American journal of surgery*. 2006; 191(3): 418-23.
2. Schwartz SI, Brunicaardi FC, Andersen DK, Billiar TR, Dunn DL, Hunter JG, et al. Thyroid, parathyroid, and adrenal. In: *Schwartz's principles of surgery*: McGraw-Hill, Medical Pub. Division; 2010. p. 1374-88.
3. Imachi H, Muraio K, Kontani K, Yokomise H, Miyai Y, Yamamoto Y, et al. Ectopic mediastinal parathyroid adenoma: a cause of acute pancreatitis. *Endocrine*. 2009; 36(2):194-7.
4. Goldman L, Ausiello DA. The parathyroid glands, hypercalcemia, and hypocalcemia. In: *Cecil medicine*. 23rd ed: Saunders Elsevier; 2007. p. 1897-905.
5. Townsend C, Beauchamp R, Evers B, Mattox K. The parathyroid glands. In: *Sabiston*

کردن تومور با اقدامات تصویربرداری قبل از عمل توصیه می‌کنند (۱۰). فریدمن و همکاران نیز به ضرورت آزمون‌های تعیین محل غدد پاراتروئید قبل از عمل برای تشخیص انواع خاصی از غدد اکتوییک مثل انواع ساب مندیولار و ترئواسترنال تأکید می‌کنند؛ زیرا این انواع نیاز به رویکرد جراحی متفاوتی دارند (۱). توبلین و همکاران اظهار می‌دارند که استفاده موردی از اسکن سستامیسی تکنیسیم ۹۹ در بیمارانی که یافته‌های سونوگرافی منفی یا دو پهلو است هزینه اقدامات تصویربرداری را ۵۳ درصد کاهش خواهد داد (۱۱). در چندین مطالعه دیگر نیز بر مفید بودن استفاده از مجموع سونوگرافی و اسکن سستامیسی در تشخیص غدد پاراتروئید اکتوییک اشاره شده است. لورا دی فئو و همکاران اعلام می‌دارند استفاده از مجموع سونوگرافی و اسکن سستامیسی در تشخیص محل نودول‌های پاراتروئید حساسیت ۹۶ درصدی و ویژگی ۸۳ درصد و ارزش اخباری مثبت و منفی به ترتیب ۸۸ و ۹۴ درصد دارد (۱۲). نینگ ژو و همکاران نیز در مطالعه خود بر روی ۱۶۰ بیمار، حساسیت مجموع سونوگرافی و اسکن سستامیسی را در تشخیص محل غدد پاراتروئید بیماران مبتلا به هیپرپاراتیروئیدسم اولیه ۹۸/۹ درصد گزارش کرده‌اند و چنین نتیجه گرفته‌اند که استفاده از مجموع اسکن سستامیسی و سونوگرافی موجب افزایش حساسیت روش‌های تعیین محل غدد پاراتروئید می‌شود و موقعیت اکتوییک غدد پاراتروئید موجب کاهش حساسیت سونوگرافی می‌شود، ولی بر حساسیت اسکن سستامیسی تأثیری ندارد (۱۳).

شاه و همکاران استفاده از روش‌های تصویربرداری را در برخی از بیمارانی ضروری می‌دانند، مانند بیمارانی بی علامت با هیپرکلسمی خفیف، بیمارانی دچار کریز هیپرکلسمی که تشخیص فوری در آنها لازم است، بیمارانی که همزمان مبتلا به بدخیمی هستند، بیمارانی چاق با گردن کوتاه، بیمارانی مبتلا به مشکلات مهره‌های گردنی که اکستنسین‌گردن در آنها دشوار است، بیمارانی که همزمان ناهنجاری‌های قابل لمس تیروئید دارند، بیمارانی پرخطری که طول مدت عمل در آنها اهمیت حیاتی دارد یا باید با بی

- Textbook of Surgery. 18th ed: saunders; 2008. p. 955-75.
6. Oertli D. Surgery of the thyroid and parathyroid glands: Springer Verlag; 2007.
 7. Clark PB, Perrier ND, Morton KA. Detection of an intrathyroid parathyroid adenoma using single-photon emission CT 99mTc sestamibi scintigraphy and CT. American Journal of Roentgenology. 2005; 184(3 supp):S16-S8.
 8. Mendoza V, Ramírez C, Espinoza AE, González GA, Peña JF, Ramírez ME, et al. Characteristics of Ectopic Parathyroid Glands in 145 Cases of Primary Hyperparathyroidism. Endocrine Practice. 2010; 16(6):977-81.
 9. Hamaloglu E, Bozkurt MF, Dogan R, Bayraktar M. Unexpected Detection of an Intrathyroid Parathyroid Adenoma by Tc-99m-MIBI Scintigraphy: The role of scintigraphy in planning surgical treatment. The Endocrinologist. 2005;15(6):366-9.
 10. Ravipati NB, McLemore EC, Schlinkert RT, Argueta R. Anterior mediastinotomy for parathyroidectomy. The American journal of surgery. 2008;195(6):799-802.
 11. Tublin ME, Pryma DA, Yim JH, Ogilvie JB, Mountz JM, Bencherif B, et al. Localization of Parathyroid Adenomas by Sonography and Technetium Tc 99m Sestamibi Single-Photon Emission Computed Tomography Before Minimally Invasive Parathyroidectomy. Journal of Ultrasound in Medicine. 2009; 28(2):183-90.
 12. De Feo ML, Colagrande S, Biagini C, Tonarelli A, Bisi G, Vaggelli L, et al. Parathyroid Glands: Combination of 99mTc MIBI Scintigraphy and US for Demonstration of Parathyroid Glands and Nodules. Radiology. 2000; 214(2):393-402.
 13. Ning Z, Wang O, Xu J, Zhang J, Li F, Xing X, et al. Assessment of preoperative localization techniques for patients with primary hyperparathyroidism]. Zhongguo yi xue ke xue yuan xue bao Acta Academiae Medicinae Sinicae. 2003;25(3):280-4.
 14. Shaha AR, LaRosa CA, Jaffe BM. Parathyroid localization prior to primary exploration. The American journal of surgery. 1993; 166(3):289-93.
 15. Levin KE, Clark OH. The reasons for failure in parathyroid operations. Archives of Surgery. 1989;124(8):911-2.