

## **Spontaneous rupture of tendon following primary hyperparathyroidism: Two case reports**

Jabal Amoli M(MD)<sup>1</sup>, Hadi H(MD)<sup>2\*</sup>

1- Department of Orthopedics, Iran University of Medical Sciences, Tehran, Iran

2- Department of Orthopedics, Arak University of Medical Sciences, Arak, Iran

Received 3 May 2010 Accepted 21 Jul 2010

---

### **Abstract**

**Background:** Spontaneous rupture of tendon is a rare disease that often occurs following an underlying disease or drug usage. However, the association of this condition with primary hyperparathyroidism has rarely been reported.

**Case:** In a case-study, two cases of spontaneous tendon rupture associated with primary hyperparathyroidism are reviewed. The first one is a middle-aged woman that due to bilateral patellar tendon rupture is operated for secondary repair and augmentation of tendons. The second one is a middle-aged man with unilateral triceps brachii tendon rupture who has been operated for primary tendon repair.

**Conclusion:** Since paramount force is needed for tendon rupture, in spontaneous tendon rupture cases, patient evaluation for detecting underlying diseases and drug usage is necessary. In cases that the history of an underlying disease is not indicated, evaluation of serum level concentrations of Ca, P, ALP, and PTH is recommended for contraindication of primary hyperparathyroidism.

**Keywords:** Patellar tendon, Primary hyperparathyroidism, Spontaneous tendon rupture, Triceps tendon

\*Corresponding author:  
Address: Vali-asr Hospital, Arak, Iran  
Email:hosseinali-hadi@yahoo.com

## پارگی خود به خودی تاندون به دنبال هیپر پاراتیروئیدی اولیه " گزارش دو مورد"

دکتر محمود جبل عاملی<sup>1</sup>، دکتر حسینعلی هادی<sup>2\*</sup>

1- دانشیار، متخصص ارتوپدی، گروه ارتوپدی، دانشگاه علوم پزشکی ایران، تهران، ایران

2- استادیار، متخصص ارتوپدی، گروه ارتوپدی، دانشگاه علوم پزشکی اراک، اراک، ایران

تاریخ دریافت 89/2/13، تاریخ پذیرش 89/4/30

### چکیده

**زمینه و هدف:** پارگی خود به خودی تاندون بیماری نادری است که اغلب به دنبال یک بیماری زمینه‌ای یا مصرف دارو ایجاد می‌شود. همراهی پارگی خود به خودی تاندون با هیپرپاراتیروئیدی اولیه به ندرت گزارش شده است.

**مورد:** طی یک مطالعه گزارش مورد دو پارگی خود به خودی تاندون در زمینه هیپرپاراتیروئیدی اولیه معرفی می‌شود. مورد اول خانم میانسالی است که به علت پارگی دو طرفه تاندون‌های پاتلا عمل جراحی ترمیم ثانویه تاندون و تقویت تاندون برای او انجام گرفته و مورد دوم آقای میانسالی است که با پارگی یک طرفه تاندون عضله سه سر بازویی تحت عمل جراحی و ترمیم اولیه تاندون قرار گرفته است.

**نتیجه گیری:** با توجه به این که برای پارگی تاندون نیروی بسیار زیادی لازم است، در موارد پارگی خود به خودی تاندون پی‌گیری بیمار از نظر بیماری زمینه‌ای و مصرف دارو ضروری است. در صورتی که بیمار از قبل بیماری زمینه‌ای خاصی را نداشته باشد بررسی سطح سرمی کلسیم، فسفر، الکالین فسفاتاز و هورمون پاراتیروئید جهت رد هیپر پاراتیروئیدی اولیه توصیه می‌شود.

**واژگان کلیدی:** تاندون پاتلا، هیپرپاراتیروئیدی اولیه، پارگی خود به خودی تاندون، تاندون سه سر بازویی

\*نویسنده مسئول: اراک، بیمارستان ولیعصر

Email: hosseinali-hadi@yahoo.com

## مقدمه

پارگی خود به خودی تاندون نوعی پارگی است که به دنبال حرکات و فعالیت‌هایی رخ می‌دهد که نباید موجب پارگی شود و یا معمولاً باعث آسیب واحد عضلانی تاندون نمی‌شود (1).

پارگی خود به خودی تاندون حالت نادری است و معمولاً به دنبال بیماری‌های زمینه‌ای مثل لوپوس، دیابت، آرتریت روماتوئید، نارسایی مزمن کلیه و هیپرپاراتیروئیدی ثانویه، بیماران دیالیز مزمن، استئوئیزیس ایمپرفکتا، تریقی موضعی استروئید، مصرف داروهای از قبیل فلورکینولون‌ها، استروئیدهای آنابولیک و ترکیبات آلومنیوم رخ می‌دهد (4-2).

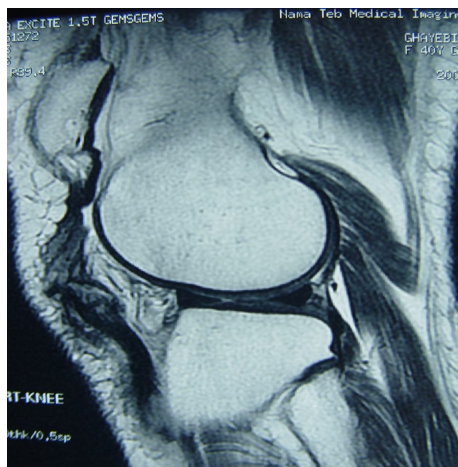
با توجه به نادر بودن پارگی خود به خودی تاندون، به خصوص در موارد دو طرفه و قرینه، تشخیص آن مشکل بوده و در بسیاری از موارد با تاخیر همراه است. قریب به اتفاق موارد پارگی تاندون که به دنبال هیپرپاراتیروئیدی گزارش شده‌اند، با هیپرپاراتیروئیدی ثانویه همراه بوده‌اند. تا کنون یک مورد پارگی دو طرفه تاندون پاتلا همراه با هیپرپاراتیروئیدی اولیه گزارش شده است (1). در این مقاله یک مورد پارگی خود به خودی دو طرفه تاندون پاتلا و یک مورد پارگی خود به خودی تاندون سه بازویی به دنبال هیپرپاراتیروئیدی اولیه (آدنوم هیپرپاراتیروئید) گزارش می‌شود.

## مورد

**مورد اول:** خانم 40 ساله‌ای از دو سال قبل به علت هیپرپاراتیروئیدی تحت درمان بوده است. یک سال و نیم قبل از مراجعه به دنبال زمین خوردن دچار درد ناگهانی و تورم هر دو زانو و عدم توانایی در راه رفتن شده است. رادیوگرافی‌های اولیه پاتلا آلتا دو طرفه مشاهده شده است. در تست‌های آزمایشگاهی آن زمان کلسیم 9/9 میلی گرم در دسی لیتر (محدوده نرمال 8/5-10/5) و فسفر 2 میلی گرم در دسی لیتر (محدوده نرمال 2-5)، آلکالن فسفاتاز (Alkaline Phosphatase-ALP) 450 میلی گرم در دسی لیتر (محدوده نرمال 306-63)، هورمون پاراتیروئید

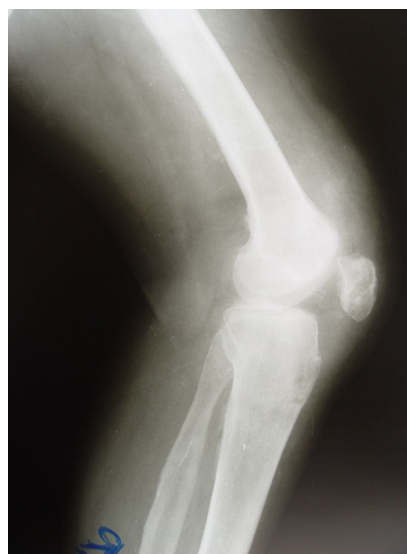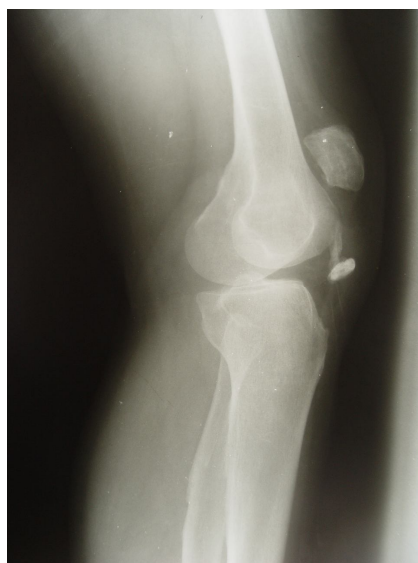(Patathyroid Hormone-PTH) 1583 پیکو گرم در دسی لیتر (محدوده نرمال 17/3 تا 73) ثبت شده است. در اسکن پاراتیروئید افزایش جذب ماده رادیویزوتوپ به صورت یک ندول در تیروئید مشاهده شده است. بیمار هیچ بیماری زمینه‌ای دیگر و یا مصرف داروی خاصی نداشته است.

در همان زمان بیمار تحت عمل جراحی قرار می‌گیرد و بررسی پاتولوژی آدنوم هیپرپاراتیروئید را نشان می‌دهد. بیمار سابقه بیماری مصرف داروی دیگری نداشته است. در MRI اخیر پارگی کامل تاندون پاتلا دو طرفه از محل قطب تحتانی پاتلا دیده می‌شود (شکل 1). در رادیوگرافی ساده جابجایی پاتلا به سمت پروگزیمال و استخوان سازی اکتوپیک وسیع در محل استامپ تاندون پاتلا قابل مشاهده است (شکل 2).



شکل 1. MRI پارگی کامل تاندون پاتلا از قطب تحتانی پاتلا

در حین عمل جراحی زانوی راست پارگی از محل قطب تحتانی پاتلا همراه با گسترش پارگی به اتیناکولوم دو طرف دیده شد. ترمیم ثانویه تاندون پاتلا همراه با بازسازی تاندون به وسیله تاندون‌های سمی تندینوزوس و گراسیلیس و سپس بلند کردن تاندون کوادری انجام شد (تکنیک Mandel Baum). در آخرین معاینه 2/5 ماه پس از جراحی دامنه حرکت زانو بین 0-100 درجه بود، قادر به SLR (Straight Leg Raise) بود و 5 درجه فقدان اکستنسیون (Extension Lag) داشت. زانوی سمت مقابل در زمان مطالعه هنوز جراحی نشده بود.



شکل 2. رادیوگرافی قبل و بعد از عمل جراحی بیمار

### مورد دوم

بیمار مرد 45 ساله است که به دنبال ترومای مستقیم و خفیف خلف آرنج با درد ناگهانی و اکیموز در خلف آرنج به اورژانس بیمارستان مراجعه نمود. در زمان مراجعه تورم، اکیموز و احساس فاصله در محل اتصال تاندون سه سر بازویی و پروگزیمال به اوله کرانون وجود داشت. اکستاسینون فعال آرنج بسیار ضعیف بود و فقدان اکستاسینون شدید داشت. سابقه بیماری خاص یا مصرف دارو نداشته است. در رادیوگرافی نیم رخ آرنج کندگی قطعه کوچکی از اوله کرانون دیده می شد.

بیمار با تشخیص پارگی سه سر بازویی (کندگی از محل اتصال به اوله کرانون) تحت عمل جراحی قرار گرفت. انسزیون طولی در خلف آرنج و دیستال بازو داده شده و با ایجاد سه تونل در اوله کرانون و عبور دادن نخها، تاندون به اوله کرانون متصل شد (Transosseous suture ، تکنیک Levy)؛ سپس آتل بلند دست در 60 درجه فلکسیون آرنج گرفته شد. بعد از 6 هفته حرکات اکتیو و پاسیو (به صورت آرام) شروع شد.

دو ماه پس از عمل جراحی، بیمار با احساس ضعف عضلات اندام تحتانی و لگن به صورت مشکل در بلند شدن از زمین و بالا رفتن از پلهها مراجعه نمود. در بررسیهای آزمایشگاهی کلسیم برابر 11 میلی گرم در

دسی لیتر (محدوده نرمال 8/5-10/5)، فسفر برابر 4/1 میلی گرم در دسی لیتر (محدوده نرمال 2-5)، ALP برابر 3640 میلی گرم در دسی لیتر (نرمال 64-306) و PTH برابر 360 پیکو گرم در دسی لیتر (محدوده نرمال 8/8-76/6) بود. اسکن پاراتیروئید افزایش جذب در ناحیه پاراتیروئید را نشان می داد.

بیمار با تشخیص هیپروپاراتیروئیدی اولیه تحت عمل جراحی قرار گرفت و بررسی پاتولوژی آدنوم پاراتیروئید را گزارش نمود. در آخرین بررسی (6 ماه پس از جراحی پاراتیروئید) بیمار حال عمومی خوب داشته و حرکات آرنج کامل و بدون درد بود.

### بحث

در بررسی متون پارگی دو طرفه خود به خودی تاندون پاتلا در 5 مورد همراه با هیپروپاراتیروئیدی ثانویه و یک مورد هیپروپاراتیروئیدی اولیه (ناشی از آدنوم پاراتیروئید) گزارش شده است (1، 5، 6). مورد اخیر دومین مورد گزارش به دنبال هیپروپاراتیروئیدی اولیه می باشد. تاندون پاتلا معمولاً در محل اتصال به قطب تحتانی پاتلا دچار پارگی می شود.

پارگی تاندون سه سر بازویی نادر است و 2 درصد آسیبهای تاندونی را شامل می شود. شایع ترین

## تشکر و قدردانی

نویسندگان مقاله بر خود لازم می دانند از بیماران شرکت کننده در مقاله قدردانی نمایند. لازم به ذکر است که از هیچ منبعی جهت تدوین این مقاله کمک مالی دریافت نشده است.

## منابع

1. Chen C, Niu C, Yang W, Chen W, Shih C. Spontaneous bilateral patellar tendon rupture in primary hyperparathyroidism. *Orthopedics*. 1999 Dec; 22(12): 1177-9.
2. Kricun R, Kricun M, Arangio G, Salzman G, Berman A. Patellar tendon rupture with underlying systemic disease. *AJR Am J Roentgenol*. 1980 Oct;135(4):803-7.
3. Tsourvakas S, Gouvalas K, Gimtsas C, Tsianan N, Founta P, Ameridis N. Bilateral and simultaneous rupture of the triceps tendons in chronic renal failure and secondary hyperparathyroidism. *Arch Orthop Trauma Surg*. 2004 May;124(4):278-80.
4. McCulloch P, Spellman J, Bach BJ. Familial triceps tendon ruptures. *Orthopedics*. 2008 Jun; 31(6): 600-2.
5. Rose P, Frassica F. Atraumatic bilateral patellar tendon rupture, A case report and review of the literature. *J Bone Joint Surg Am*. 2001 Sep;83-A(9):1382-6.
6. Cirincione R, Baker B. Tendon ruptures with secondary hyperparathyroidism. A case report. *J Bone Joint Surg Am*. 1975 Sep;57(6):852-3.
7. Chan A, Lo C, Lam H, Fung K. Unusual traumatic triceps tendon avulsion rupture: a word of caution. *Hong Kong Med J*. 2009 Aug; 15(4): 294-6.
8. Sharma S, Singh R, Goel T, Singh H. Missed diagnosis of triceps tendon rupture: a case report and review of literature. *J Orthop Surg (Hong Kong)*. 2005 Dec;13(3): 307-9.
9. Thauinat M, Gaudin P, Naret C, Beaufils P, Thauinat O. Role of secondary hyperparathyroidism in spontaneous rupture of the quadriceps tendon complicating chronic renal failure. *Rheumatology (Oxford)*. 2006 Feb; 45(2):234-5

حالت آن کندگی از محل اتصال خود می باشد. معمولاً یک آسیب کاهش سرعت (Deceleration) آرنج یا ضربه مستقیم باعث پارگی آن می شود. کندگی قطعه کوچکی از اوله کرانون (Flake Sign) پاتوگنومونی آن می باشد. قطعه کوچک استخوانی به راحتی از چشم مخفی می ماند ولی با دقت در رایوگرافی می توان آن را تشخیص داد (3، 4، 7، 8).

تشخیص این پارگی های تاندونی به علت نادر بودن آنها و به علت این که در شرایط حاد امکان معاینه دقیق از جمله بررسی اکتاسیون فعال مفصل و لمس فاصله در محل تاندون میسر نیست با مشکل مواجه می باشد. MRI و سونوگرافی در موارد مشکوک در تشخیص پارگی و تعیین درصد پارگی تاندون کمک می نماید (8).

مقدار نیروی مورد نیاز برای پارگی تاندون زیاد است (در مورد تاندون پاتالا 17/5 برابر وزن بدن). در شرایطی که بیماری زمینه ای وجود دارد به علت ضعیف شدن استحکام تاندون یا محل اتصال تاندون به استخوان، پارگی تاندون با نیروی بسیار جزئی اتفاق می افتد (1، 6).

در هیپرپاراتیروئیدی افزایش هورمون PTH باعث افزایش گردش (Turnover) استخوان و جذب استخوان در زیر محل اتصال تاندون به استخوان شده و آن را ضعیف می نماید به گونه ای که به دنبال ترومای جزئی منجر به کندگی محل اتصال تاندون می گردد؛ به علاوه افزایش سطح کلسیم و فسفر در این بیماران منجر به کلسیفیکاسیون دیستروفیک نسج نرم و تضعیف تاندون ها شود (1، 9).

در این دو مورد، در بیمار اول تشخیص هیپرپاراتیروئیدی اولیه قبل از پارگی تاندون های پاتالا مشخص بود و در بیمار دوم تظاهر هیپرپاراتیروئیدی در ابتدا با پارگی تاندون سه سر بازویی شروع شد.

با توجه به این که برای پاره شدن تاندون نیروی بسیار لازم است، در پارگی های خود به خود تاندون بررسی برای تعیین وجود بیماری زمینه ای و مصرف دارو ضرورت دارد. نظر به همراهی پارگی خود به خودی تاندون با هیپرپاراتیروئیدی اولیه توصیه می شود در بیمارانی که از قبل بیماری زمینه ای مشخص شده ای ندارند، بررسی متابولیک سطح کلسیم، فسفر، ALP و PTH سرم انجام گردد.