

Research Paper

The Oral Post-Treatment Effect of Hydroethanolic Extract of *Origanum vulgare* on Acute Kidney Injury Caused by Gentamicin in Rats



*Saeed Hajhashemi¹, Razieh Rajabi¹, Atefeh Ghiasabadi Farahani¹

1. Department of Physiology, School of Medicine, Arak University of Medical Sciences, Arak, Iran.



Citation: Hajhashemi S, Rajabi R, Ghiasabadi Farahani A. [The Post-Treatment Effects of Hydroethanolic Extract of *Origanum vulgare* on Acute Kidney Injury of Gentamicin in Rats (Persian)]. Journal of Arak University of Medical Sciences (JAMS). 2019; 22(5):18-31. <https://doi.org/10.32598/JAMS.22.5.18>

 <https://doi.org/10.32598/JAMS.22.5.18>



Article Info:

Received: 14 Aug 2019

Accepted: 21 Sep 2019

Available Online: 01 Dec 2019

Key words:

Gentamicin, Nephrototoxicity, *Origanum Vulgare*, Rat

ABSTRACT

Background and Aim: Gentamicin antibiotic has some side effects such as nephrotoxicity. The aim of this study was to evaluate the post-treatment effects of using hydroethanolic extract of *Origanum vulgare* (Ov) on nephrotoxicity caused by gentamicin.

Methods & Materials: In this study, 32 male Wistar rats were divided into four groups of control (n=8), gentamicin (n=8; 100 mg/kg/day intraperitoneally for 8 days and gavage of distilled water for 2 days), Ov extract group (intraperitoneal injection of normal saline for 8 days and using 40 mg/kg Ov extract by gavage for 2 days), and gentamicin+ Ov extract (intraperitoneal injection of gentamicin 100 mg/kg/day for 8 days and using 40 mg/kg Ov extract by gavage for 2 days). The concentration of urea, creatinine, sodium, potassium and osmolarity were measured in plasma and urine samples. The right kidney was used to measure Malondialdehyde (MDA) and Ferric Reducing Antioxidant Power (FRAP).

Ethical Considerations: This article was obtained from a research proposal approved by the Research Ethics Committee of Arak University of Medical Sciences (Code:IR.ARAKMU.REC. 1394.284)

Results: Post-treatment administration of hydroethanolic extract of Ov significantly decreased the concentration of urea, creatinine, absolute sodium excretion, relative sodium and potassium excretion, and MDA levels but significantly increased creatinine, urine osmolality and FRAP levels.

Conclusion: Oral administration of Ov extract as post-treatment method improved nephrotoxicity caused by gentamicin use by reducing oxidative stress of oxygen free radicals and lipid peroxidation in the affected kidneys.

Extended Abstract

Introduction

A

cute Kidney Injury (AKI) is a side effect of aminoglycoside antibiotics, including gentamicin, which is used to treat infections associated with gram-negative bacteria. Gentamicin treatment causes about

10%-15% of acute renal injury [1, 2]. Despite the adverse effects of gentamicin such as nephrotoxicity and ototoxicity due to the rapid antibacterial effect and wide spectrum of activity and chemical structure stability and low cost, gentamicin is still being used [3]. The mechanisms of gentamicin induced nephrotoxicity are not completely known.

Previous research showed gentamicin increase the production of Reactive Oxygen Species (ROS) such as super oxide

* Corresponding Author:

Saeed Hajhashemi, PhD.

Address: Department of Physiology, School of Medicine, Arak University of Medical Sciences, Arak, Iran.

Tel: +98 (861) 34173502

E-mail: hajhashemi@arakmu.ac.ir

anions. Gentamicin can damage different types of kidney cells such as tubular epithelial cell and glomerular as well as renal artery. In glomeruli, gentamicin can decrease glomerular filtration coefficient (Kf) and decrease glomerular filtration by decrease glomerular mesangial cells.

Previous study has shown the anti-inflammatory and antioxidant effects of flavonoids found in *Origanum vulgare*. Flavonoids have inhibitory effects on cyclooxygenases or the 5-lipoxygenase pathway in arachidonic acid metabolism. Hydroethanolic *Origanum vulgare* extract is rich in phenolic antioxidants increasing antioxidant power, reduce oxygen-free radicals known as ROS including superoxide and hydroxyl radicals and peroxides such as hydrogen peroxide [6, 7]. Previous studies have shown that ROS can cause tissue damage, but flavonoids in the *Origanum vulgare* extract, such as other plants such as rosemary, rosacarina, etc., have protective effects by reducing ROS in inflammatory processes [8, 9].

Nephrotoxicity of gentamicin is induced by producing of free radicals and causing oxidative stress and reducing the power of the antioxidant defense mechanism. Therefore, due to the anti-inflammatory and antioxidant properties of the compounds in the *Origanum vulgare* extract, we investigated the effects of the *Origanum vulgare* extract on disorders caused by acute renal injury induced by gentamicin in male rats.

Materials and Methods

This experimental study was performed on 32 adult Wistar rats. Hydroethanolic extract were obtained from the

leaves of *Origanum vulgare* by rotatory evaporator. Experimental group including:

1. Control group, without receiving gentamicin and *Origanum vulgare* extract;
2. Gentamicin group, (100 mg/kg/day) with intraperitoneally injection of gentamicin for 8 days and 4 ml/kg distilled water by gavage for two days;
3. *Origanum vulgare* extract group, intraperitoneally injection of normal saline for 8 days and *Origanum vulgare* extract (40 mg/kg) by gavage for two days;
4. Gentamicin and *Origanum vulgare* extract post treatment group, intraperitoneally injection of gentamicin (100 mg/kg/day) for 8 days and *Origanum vulgare* extract (40 mg/kg) by gavage for two days.

On the eleven day of the post-treatment protocol the animals were placed in metabolic cages and their urine was collected. The systolic blood pressure was measured from caudal artery using tail cuff of Power Lab device (AD Instruments, Australia). Blood samples were obtained from the abdominal aorta by a cold heparinized syringe. After separation of plasma, the concentration of urea, creatinine, sodium, potassium and osmolarity were measured in plasma and urine samples. Creatinine and Blood Urea Nitrogen (BUN), concentrations of sodium and potassium (K) were measured in plasma and urine samples. Creatinine Clearance (CCr) and absolute and relative sodium and potassium excretion values were also calculated. Both kidneys was separated and left kidneys were fixed in 10% formalin for histology study. Right kidney was used for MDA (Malondialdehyde) and FRAP (ferric reducing antioxidant power) experiment.

Table 1. The effect of using OV extract on absolute and relative excretion of sodium and potassium, plasma level of creatinine and urea, creatinine clearance and urine osmolality in rats with acute kidney injury caused by gentamicin use

Groups	FEK%	FENa%	UKVo (mmol/min / kg)	UNaVo (mmol/min / kg)	Cr (ml/min/kg)	[Cr]p (mg/dl)	[BUN] (mg/dl)	(mOsm / kgH ₂ O)	Osmolu
Control	59.63±3.56	0.58±0.03	1.59±0.61	0.97±0.07	1.38±0.02	0.55±0.02	22.35±0.96	1502±54.1	
Gentamicin	134.13±8.25 ***	6.82±0.86 ***	2.20±0.24	2.93±14.0 ***	0.27±0.03 ***	2.71±15.0 ***	98.78±1.41 ***	709±24 ***	
OV	64.48±3.44 +++	0.54±0.66 +++	1.87±0.35	1.24±11.0 +++	1.72±0.05 **+++	0.66±0.03 +++	21.40±0.98 +++	1439±14.30 +++	
OV + Gentamicin	65.12±5.11 +++	1.02±0.13 ++*	1.82±0.19	1.58±20.0 **+	1.17±0.06 ++	0.93±0.11 *+++	34.47±1.67 ***+++	1299.5±29.13 +++	

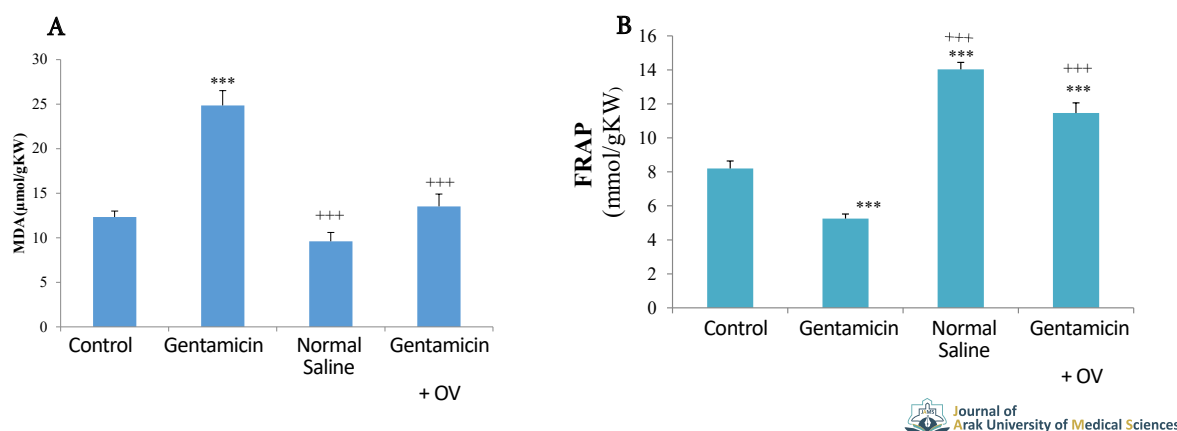


Figure 1. Comparing a. MDA and b. FRAP changes between groups after 8 days of gentamicin administration and 2 days after treatment with OV extract. ***compared to control group ($P < 0.001$); +++compared untreated control

Results

Clearance of creatinine was significantly decreased in the gentamicin group compared to the control group. A significant increase in creatinine clearance was observed in gentamicin-treated rats along with *Origanum vulgare* extract compared to the gentamicin-treated group.

Relative sodium excretion was significantly decreased in gentamicin-treated rats along with *Origanum vulgare* extract compared to gentamicin-treated rats. Treated with *Origanum vulgare* extract was significantly decreased relative potassium excretion in compared to the gentamicin group. In gentamicin-treated rats treated with *Origanum vulgare* extract the amount of absolute sodium excretion showed a significant decrease in compared to the gentamicin group.

Urinary sodium and potassium excretion were significantly increased in the gentamicin group compared to the control group. There was a significant decrease in urinary sodium and potassium excretion in gentamicin-treated rats along with *Origanum vulgare* ethanol extract compared to gentamicin group. Gentamicin significantly increased urinary creatinine concentration compared to the control group. Gentamicin-treated mice treated with ethanolic *Origanum vulgare* extract showed a significant decrease in urinary creatinine concentration compared to gentamicin group.

Gentamicin significantly decreased urinary urea excretion compared to the control group. Gentamicin-treated mice treated with ethanolic extract of *Origanum vulgare* showed a significant increase in urinary urea excretion compared to gentamicin group. Gentamicin-treated rats treated with ethanolic extract of *Origanum vulgare*

showed significantly increased urinary osmolality compared to the gentamicin-treated group.

Gentamicin significantly increased plasma creatinine and blood urea nitrogen concentration compared to the control group. Plasma creatinine and blood urea nitrogen concentration in gentamicin-treated rats along with *Origanum vulgare* extract significantly decreased compared to gentamicin group (Table 1).

Treatment with *Origanum vulgare* extract significantly increased FRAP in kidney tissue compared to gentamicin group. In the gentamicin group, MDA level in kidney tissue was significantly increased compared to the control group. After treatment with *Origanum vulgare* extract, MDA 54% decreased compared to the gentamicin group (Figure 1). Histology studies showed that gentamicin causes severe damage to the kidney tissue. Microscopic examination showed that the *Origanum vulgare* extract significantly improved gentamicin induced tissue damage.

Discussion

The results showed that *Origanum vulgare* ethanol extract after oral treatment reduces the effects of gentamicin induced nephrotoxicity. The results showed that gentamicin increased plasma creatinine and urea levels, decreased creatinine and urea clearance and consequently decreased urinary excretion. This change indicated impair in the kidney function and induce renal toxicity. These changes in renal function may be due to a decrease in Glomerular Filtration Rate (GFR) and cell necrosis as well as tubular cell loss [17].

Similar to previous studies, gentamicin induced tubular cell necrosis, tubular cell shedding, formation of protein molds in the lumen, vacuolization of the tubular cells,

decreased red blood cell count in the glomerulus, and increased Bowman capsule space [15]. *Origanum vulgare* ethanol extract can decrease the amount of tubular cell necrosis, decrease in tubular cells proliferation, formation of protein casts in the lumen, vacuolation of the tubular cells, and decrease of Bowman capsule space on the tissue changes caused by gentamicin.

Gentamicin produces oxidative stress by generating ROS. The balance between antioxidant ability and production of ROS is impaired. ROS resulting from oxidative stress, including superoxide anions and hydroxyl radicals, increases cell damage and death [19].

Gentamicin induces glomerular mesangial cells contraction by producing ROS and decreases GFR by decreasing filtration coefficient (Kf) [22]. With the decrease in GFR, creatinine clearance also decreased, which increased the creatinine and urea in the blood. The use of antioxidants by reducing free radicals prevents contraction of mesangial cells and consequently decreases GFR and consequently increases creatinine clearance and decreases plasma urea and creatinine concentration.

Ethical Considerations

Compliance with ethical guidelines

This study obtained its ethical approval from the Research Ethics Committee of Arak University of Medical Sciences (Code: 90-106-8). All tests on animals were approved by the ethics committee for laboratory animals of this university.

Funding

This study extracted from a research proposal approved by the Arak University of Medical Sciences. We received financial support from the Deputy for Research and Technology of this university.

Authors' contributions

Conceptualization, methodology, validation, and formal analysis: Saeed Hajhashemi; Investigation, resources, analysis and initial draft preparation: Razieh Rajabi and Atefeh Ghasabadi Farahani.

Conflicts of interest

The authors declare no conflict of interest

Acknowledgements

The authors would like to thank the Deputy for Research and Technology of Arak University of Medical Sciences for their support.



اثرات پس درمانی عصاره اتانولی گیاه مرزنجوش بر آسیب حاد کلیوی ایجادشده توسط جنتامایسین در رت

*سعید حاجی هاشمی^۱، *راضیه رجبی^۱، *عاطفه غیاث‌آبادی فراهانی^۱

۱. گروه فیزیولوژی، دانشکده پزشکی، دانشگاه علوم پزشکی اراک، اراک، ایران.

چکیده

زمینه و هدف: آنتی‌بیوتیک جنتامایسین دارای عوارض جانبی سمیت کلیوی است. هدف این مطالعه بررسی اثرات پس‌درمانی خوراکی عصاره اتانولی مرزنجوش بر روی سمیت کلیوی جنتامایسین بود.

مواد و روش‌ها: در این مطالعه ۳۲ سر موش صحرایی نر بالغ از نژاد ویستار به صورت تصادفی، به چهار گروه تقسیم شدند؛ گروه کنترل، گروه جنتامایسین (۱۰۰ میلی‌گرم بر کیلوگرم) به صورت داخل صفاقی برای هشت روز و گاواژ آب‌مقطر برای دو روز؛ گروه عصاره اتانولی مرزنجوش، نرمال سالین به صورت داخل صفاقی برای هشت روز و گاواژ عصاره اتانولی مرزنجوش (۴۰ میلی‌گرم بر کیلوگرم) برای دو روز؛ گروه جنتامایسین و پس‌درمان با عصاره اتانولی مرزنجوش، جنتامایسین (۱۰۰ میلی‌گرم بر کیلوگرم، داخل صفاقی) برای هشت روز و گاواژ عصاره اتانولی مرزنجوش (۴۰ میلی‌گرم بر کیلوگرم) برای دو روز. مقادیر اوره، کراتینین، سدیم، پتاسیم و اسمولالیتیه در نمونه‌های پلاسما و ادرار اندازه‌گیری شد. کلیه راست برای اندازه‌گیری MDA و FRAP استفاده شد.

ملاحظات اخلاقی: این مطالعه با کد اخلاق ۸-۱۰۶-۹۰ توسط کمیته اخلاق پژوهشی دانشگاه علوم پزشکی اراک با کد IR.ARAKMU. REC. 1394.284 به ثبت رسید.

یافته‌ها: تجویز پس‌درمان عصاره اتانولی مرزنجوش به صورت معنی‌داری سبب کاهش سطوح اوره، کراتینین، دفع مطلق سدیم، دفع نسبی سدیم و پتاسیم و MDA شد ولی کلیرنس کراتینین، اسمولالیتیه ادرار و FRAP را به صورت معنی‌داری افزایش داد.

نتیجه‌گیری: تجویز خوراکی عصاره اتانولی مرزنجوش به صورت پس‌درمان با کاهش استرس اکسیداتیو ناشی از رادیکال‌های آزاد در کلیه‌های آسیب‌دیده و کاهش پراکسیداسیون لیپیدی جنتامایسین سبب بهبود سمیت کلیوی ناشی از جنتامایسین شد.

اطلاعات مقاله:

تاریخ دریافت: ۲۲ مرداد ۱۳۹۸

تاریخ پذیرش: ۱۶ شهریور ۱۳۹۸

تاریخ انتشار: ۱۰ آذر ۱۳۹۸

کلیدواژه‌ها:

جنتامایسین، سمیت کلیوی، عصاره اتانولی، گیاه مرزنجوش، موش صحرایی

مقدمه

سمیت کلیوی از عوارض جانبی آنتی‌بیوتیک‌های آمینوگلیکوزیدی، از جمله جنتامایسین است که برای درمان عفونت‌های مرتبط با باکتری‌های گرم منفی استفاده می‌شوند. سمیت کلیوی سبب ایجاد آسیب حاد کلیوی^۱ می‌شود. درمان با جنتامایسین حدود ۱۰ تا ۱۵ درصد از موارد آسیب حاد کلیوی را سبب می‌شود [۱، ۲]. با وجود ایجاد عوارض سمیت کلیوی و سمیت شنوایی به علت اثر ضدباکتریایی سریع و طیف گسترده فعالیت و پایداری ساختمان شیمیایی و هزینه پایین، همچنان از جنتامایسین استفاده می‌شود [۳].

جنتامایسین می‌تواند به انواع مختلف سلول‌های کلیه آسیب برساند. نکرور سلول‌های اپیتلیال توبولی، آسیب‌های گلوبومرولی و عملکرد

عروق کلیه را کاهش می‌دهد. در گلوبومرول‌ها جنتامایسین می‌تواند با انقباض سلول‌های مزانژیال گلوبومرولی کاهش ضریب تصفیه گلوبومرول^۲ و کاهش فیلتراسیون گلوبومرولی را سبب می‌شود. جنتامایسین در حیوانات آزمایشگاهی با افزایش مقاومت عروق محیطی سبب کاهش قابل توجه جریان خون کلیوی و فیلتراسیون گلوبومرولی می‌شود این تأثیرات مستقل از آسیب‌های توبولی هستند. جنتامایسین می‌تواند سبب ضخیم‌شدن غشای گلوبومرولی و همچنین نکرور شدن و واکنش دار شدن سلول‌های توبول نزدیک شود [۴، ۵].

گیاه مرزنجوش با نام علمی *Origanum vulgare* از خانواده نعناع *Labiatae* است که تمام قسمت‌های هوایی گیاه (خصوصاً سر شاخه‌های گلدار گیاه) به جز ریشه مصارف دارویی دارند. مهم‌ترین ترکیبات تشکیل‌دهنده برگ، گل و سرشاخه‌های گیاه مرزنجوش

2. Kf Filtration; coefficient

1. Acute Kidney Injury (AKI)

* نویسنده مسئول:

دکتر سعید حاجی هاشمی

نشانی: اراک، دانشگاه علوم پزشکی اراک، دانشکده پزشکی، گروه فیزیولوژی.

تلفن: ۰۲۳۴۱۷۳۵۰۲ (۸۶۱) +۹۸

پست الکترونیکی: hajhashemi@arakmu.ac.ir



برگ‌های جمع‌آوری‌شده در سایه خشک شد و سپس هزار گرم آن با آسیاب کردن به پودر تبدیل شد. سپس ۵۰۰ گرم از پودر در یک ارلن با ۲/۵ لیتر اتانول مخلوط شد. در ارلن پوشیده شد و به مدت ۷۲ ساعت نگهداری و با یک همزن مخلوط شد. سپس مخلوط، دو بار از کاغذ صافی شماره ۲ واتمن عبور داده شد و به منظور کاهش حجم حلال و تبخیر اتانول، در دستگاه روتاری^۷ در دمای ۶۰ درجه قرار گرفت. پس از آن عصاره، به مدت ۲۴ ساعت در آنکوباتور در دمای ۶۰ درجه قرار گرفت تا اتانول آن کاملاً تبخیر شود و عصاره خشک گیاه به دست آید. عصاره خشک گیاه، در آب مقطر حل شد و سپس میزان ۴۰ میلی‌گرم بر کیلوگرم گاوآذ شد [۱۲].

گروه‌های مورد مطالعه در این پژوهش عبارت بودند از گروه کنترل: در این گروه از حیوانات، هیچ‌گونه دریافت دارو و عصاره مرزنجوش انجام نشد؛ گروه جنتامایسین: در این گروه جنتامایسین (البرز داروایران) به میزان ۱۰۰ میلی‌گرم بر کیلوگرم به مدت هشت روز متوالی به صورت داخل صفاقی تزریق شد و گاوآذ آب‌مقطر برای دو روز انجام شد. گروه عصاره مرزنجوش: در این گروه روزانه ۰/۵ میلی‌لیتر سالین به صورت داخل صفاقی به مدت هشت روز تزریق شد و در روزهای ۹ و ۱۰ مقدار ۴۰ میلی‌گرم به ازای هر کیلوگرم وزن بدن، عصاره الکلی مرزنجوش به صورت گاوآذ داده شد؛ گروه جنتامایسین و پس‌درمان با عصاره مرزنجوش: در این گروه روزانه به مدت هشت روز متوالی ۱۰۰ میلی‌گرم بر کیلوگرم جنتامایسین (البرز دارو-ایران) به صورت داخل صفاقی تزریق شد و در روزهای ۹ و ۱۰ مقدار ۴۰ میلی‌گرم به ازای هر کیلوگرم وزن بدن عصاره الکلی مرزنجوش به صورت گاوآذ داده شد.

در روز یازدهم، پس از گاوآذ آخرین عصاره گیاه مرزنجوش، برای جمع‌آوری ادرار، موش‌ها به مدت شش ساعت در قفس متابولیک قرار داده شدند. با استفاده از پنتوباریتال به میزان ۶۰-۵۰ میلی‌گرم بر کیلوگرم (سیگما - آمریکا) به صورت داخل صفاقی حیوانات بیهوش شدند. میزان فشار خون با کمک دستگاه پاور لب استرالیا (AD In- struments - Power Lab) از شریان دمی اندازه‌گیری شد [۱۳].

با استفاده از سرنگ هپارینه خون‌گیری از آنورت شکمی انجام و با سانتریفیوژ کردن پلاسما آن جدا شد. غلظت کراتینین و نیتروژن اوره خون^۸ و غلظت سدیم [Na⁺] و پتاسیم [K⁺] همچنین اسمولالیتیه در نمونه‌های پلاسما و ادرار اندازه‌گیری شد. همچنین کلیرانس کراتینین (C_{cr}) و مقادیر دفع مطلق و نسبی سدیم و پتاسیم محاسبه شد. بعد از خون‌گیری هر دو کلیه جدا شده و کلیه چپ جهت مطالعه بافتی در فرمالین ۱۰ درصد قرار گرفت. کلیه راست جهت آزمایشات FRAP^۹ و MDA^{۱۰} ابتدا در نیتروژن مایع و سپس به فریزر منفی ۲۰

سینالول، سنیثول، تیمول، کارواکرول، میرسن، کاریوفیلین، تانن، صمغ، اسانس روغن فرار، گلوکوزید، سابونوزید و رزانیل استات هستند [۶].

تحقیقات قبلی اثرات ضدالتهابی و آنتی‌اکسیدانی فلاونوئیدهای موجود در مرزنجوش را نشان داده است. فلاونوئیدها دارای اثراتمهاری روی سیکلواکسیژنازها و یا مسیر ۵-لیپواکسیژناز در متابولیسم اسید آراشیدونیک هستند. گیاه مرزنجوش سرشار از آنتی‌اکسیدان‌های فنولی است که با افزایش قدرت آنتی‌اکسیدانی، رادیکال‌های آزاد حاوی اکسیژن تحت عنوان گونه‌های فعال اکسیژن^۳ از جمله سوپراکسید و رادیکال‌های هیدروکسیل و پراکسیدها مانند پراکسید هیدروژن را به دام می‌اندازد [۶، ۷].

مطالعات گذشته نشان داده است که ROS می‌تواند سبب ایجاد آسیب بافتی شود، ولی فلاونوئیدهای موجود در گیاه مرزنجوش همانند سایر گیاهان مانند رزماری، روزاکانینا و غیره با کاهش ROS در بهبود روند‌های التهابی مؤثر هستند و نقش حفاظتی دارند [۹]. همچنین ترکیبات آنتی‌اکسیدان موجود در عصاره هیدروالکلی مرزنجوش می‌تواند مغز را در برابر رادیکال‌های آزاد محافظت کند و در کاهش سکنه مغزی مؤثر است [۱۰]. مطالعات گذشته نشان می‌دهد گیاه مرزنجوش می‌تواند باعث افزایش فعالیت آنتی‌اکسیدان‌های قوی بدن از جمله گلوکوتانیون اس - ترانسفراز^۴ شود و همچنین باعث کاهش تشکیل مالون دی‌آلدئید^۵ آزاد شده از لاکتیک اسید دهیدروژناز و آسپارات آمینوترانسفراز می‌شود [۱۱].

با توجه به اینکه مشخص شده است که جنتامایسین با تولید رادیکال‌های آزاد، ایجاد استرس اکسیداتیو و کاهش قدرت مکانیسم دفاع آنتی‌اکسیدانی نقش اصلی را در ایجاد سمیت کلیوی دارد [۹]. بر آن شدیم اثرات عصاره گیاه مرزنجوش را بر اختلالات آسیب حاد کلیوی القا شده توسط جنتامایسین در موش‌های صحرایی نر را بررسی کنیم.

مواد و روش‌ها

جهت انجام این مطالعه تجربی از ۳۲ سر موش صحرایی نر سفید بالغ از نژاد ویستار، در محدوده وزنی ۲۵۰-۲۰۰ گرم استفاده شد. موش‌ها در شرایط یکسان و کنترل‌شده، از نظر میزان روشنایی (با چرخه ۱۲ ساعت روشنایی و ۱۲ ساعت تاریکی به صورت متناوب) و دمای ثابت محیط (۲۳±۲ درجه سانتی‌گراد) نگهداری شدند و آزادانه به آب و غذای کافی دسترسی داشتند.

روش عصاره‌گیری اتانولی مرزنجوش

برگ‌های گیاه مرزنجوش توسط کارشناس هرباریوم گروه گیاه‌شناسی دانشگاه اراک از نظر تاکسونومی مورد تأیید قرار گرفت.

6. Whatman

7. Rotatory Evaporator

8. Blood Urea Nitrogen; BUN

9. Malondialdehyde

10. The Ferric Reducing Antioxidant Power (FRAP)

3. Reactive Oxygen Species (ROS)

4. Transferase- GSH Glutathione S-transferases

5. Malondialdehyde

چهار میلی‌لیتر رسانده شد و در حمام آبی ۹۵ درجه سانتی‌گراد به مدت ۶۰ دقیقه قرار داده شد. سپس نمونه‌ها به مدت ۱۰ دقیقه در یخ قرار گرفتند. در مرحله بعد پس از سرد شدن نمونه‌ها n- بوتانل به مقدار چهار میلی‌لیتر به هر کدام از آن‌ها اضافه شد و بعد از تکان دادن شدید لوله‌ها، در دور rpm4000 به مدت ۱۰ دقیقه سانتریفیوژ [فرانسه-۳/۱۱-۱۰] (Jouan-B) شد و با سمپلر فاز روی را برداشته و جذب نوری در nm532 با کمک اسپکتروفتومتر اندازه‌گیری شد [۱۶، ۱۵].

مطالعه هیستوپاتولوژیک

پس از جدا کردن کپسول کلیه چپ، آن را به دو قسمت مساوی تقسیم کرده و جهت فیکس کردن در محلول فرمالدئید ۱۰ درصد نگهداری شد. پس از طی کردن مراحل معمول پاساژ بافتی، قالب پارافینی از بافت کلیه تهیه شد. با استفاده از میکروتوم برش‌های پنج‌میکرونی تهیه و با هماتوکسیلین و ائوزین رنگ‌آمیزی شد. سپس توسط متخصص آسیب‌شناسی میزان آسیب بافتی مشخص شد. تغییرات بافت‌شناسی و میزان آسیب در دو بخش گلوبولوی و توبولی در بین گروه‌ها با هم مقایسه شد. مواردی مانند افزایش فضای کپسول بومن، کاهش تعداد گلبول‌های قرمز و درصد کل آسیب گلوبولوی، در بخش گلوبولوی و ریزش سلول‌های اپی‌تلیالی لوله‌ای به داخل لومن، ایجاد قالب‌های پروتئینی در داخل لومن، و آکوئل‌دار شدن سلول‌های لوله‌ای، نکروز سلول‌های لوله‌ای و درصد کل آسیب لوله‌ای نیز در بخش لوله‌ای مورد ارزیابی قرار گرفت. بر اساس درصد میزان آسیب تشخیص داده شده، درجه‌بندی انجام شد. به این شکل که آسیب درجه صفر در صورت عدم ایجاد آسیب، آسیب درجه ۱ (بین یک تا ۲۵ درصد آسیب)، آسیب درجه ۲ (بین ۲۵ تا ۵۰ درصد آسیب)، آسیب درجه ۳ (بین ۵۰ تا ۷۵ درصد آسیب) و آسیب درجه ۴ (بین ۷۵ تا ۱۰۰ درصد نامیده شد) [۱۳، ۱۵].

آنالیز آماری

داده‌ها به صورت میانگین \pm انحراف معیار نشان داده شد. آنالیز آماری با استفاده از نسخه ۲۱ نرم‌افزار آماری SPSS انجام شد. آنالیز واریانس یک‌طرفه^{۱۶} و به دنبال آن تست Tukey انجام شد. برای آنالیز نتایج بافت‌شناسی آزمون‌های غیر پارامتری -Kruskal Wal- و lis و Dunnett انجام شد. در تمامی موارد در مقایسه گروه‌ها سطح معنی‌دار با $P \leq 0.05$ در نظر گرفته شد.

یافته‌ها

اثرات عصاره اتانولی مرزنجوش بر فشار خون سیستولی

فشار خون سیستولی بین هیچ‌کدام از گروه‌ها تغییر معنی‌داری را نشان نداد (تصویر شماره ۱). فشار خون سیستولی در گروه جنتاماسین ($104 \pm 5/78$ میلی‌متر جیوه) در مقایسه با گروه تحت

درجه سانتی‌گراد منتقل شدند. مقادیر دفع مطلق سدیم^{۱۱} و پتاسیم^{۱۲}، دفع نسبی سدیم^{۱۳} و پتاسیم^{۱۴} و کلیرانس کراتینین^{۱۵} با استفاده از فرمول‌های (فرمول‌های ۱-۶) زیر محاسبه شد [۱۴].

$$1. V^{\circ}(\mu l/min.gkw) = (1000 \times UFR)/(KW \times 720)$$

$$2. C_{Cr}(ml/min.gkw) = (V^{\circ}/1000 \times UCr)/PCr$$

$$3. U_{Na} V^{\circ}(\mu mol/min.gkw) = (V^{\circ} \times UNa)/1000$$

$$4. U_K V^{\circ}(\mu mol/min.gkw) = (V^{\circ} \times UK)/1000$$

$$5. FE_{Na} = (UNa \times PCr)/(PNa \times UCr) \times 100$$

$$6. FE_K = (UK \times PCr)/(PK \times UCr) \times 100$$

آزمایش FRAP

در این آزمایش ظرفیت آنتی‌اکسیدانی نمونه‌ها با استفاده روش بنزی و همکاران اندازه‌گیری شد. در حضور مواد آنتی‌اکسیدان، Fe^{3+} احیا شده و کمپلکس رنگی Fe^{2+} -TPTZ تولید می‌شود. میزان جذب نوری آن در طول موج نانومتر ۵۹۳ اندازه‌گیری شد. غلظت ماده آنتی‌اکسیدان با میزان رنگ آبی تولید شده متناسب بود.

برای تهیه معرف FRAP مقدار ۱۰۰ میلی‌لیتر بافر استات، ۱۰ میلی‌لیتر محلول کلرید فریک، ۱۰ میلی‌لیتر محلول TPTZ و ۱۲ میلی‌لیتر آب مقطر با هم مخلوط شد. هموژنیزه کردن بافت کلیه در محلول بافر فسفات انجام شد. سپس در کووت میزان ۵۰ میکرولیتر از بافت هموژنیزه شده کلیه در ۱/۵ میلی‌لیتر معرف FRAP مخلوط شد و سپس مقدار جذب نوری نمونه در طول موج ۵۹۳ نانومتر با استفاده از دستگاه اسپکتروفتومتر (UV-7500 SpectroLab-انگلیس) در برابر شاهد آن اندازه‌گیری شد [۱۳].

آزمایش مالون دی‌آلدئید (MDA)

محصول نهایی پراکسیداسیون لیپیدی در بافت‌ها مالون دی‌آلدئید است. اندازه‌گیری مقدار مالون دی‌آلدئید از طریق واکنش یک مولکول آن با دو مولکول تیوباربیتوریک و ایجاد یک ترکیب صورتی‌رنگ انجام می‌شود که جذب نوری آن در طول موج ۵۳۲ نانومتر اندازه‌گیری می‌شود. افزایش میزان مالون دی‌آلدئید نشان‌دهنده افزایش استرس اکسیداتیو و تولید رادیکال‌های آزاد است.

برای اندازه‌گیری مالون دی‌آلدئید مقدار ۲۰۰ میکرولیتر از نمونه بافتی هموژنیزه، ۱۵۰۰ میکرولیتر از محلول TBA ۰/۸ درصد و ۲۰۰ میکرولیتر از محلول SDS ۸/۱ درصد به ۱۵۰۰ میکرولیتر از محلول اسید استیک ۲۰ درصد اضافه شد. سپس حجم آن با آب مقطر به

$$11. \text{Absolute excretion of sodium: } U_{Na} V^{\circ}$$

$$12. \text{Absolute excretion of potassium: } U_K V^{\circ}$$

$$13. \text{Fractional Excretion of sodium (FE}_{Na})$$

$$14. \text{Fractional Excretion of potassium (FE}_{K})$$

$$15. \text{Clearance of Creatinine (C}_{Cr})$$

16. ANOVA

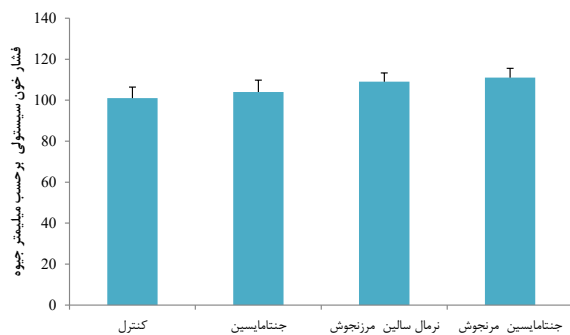
سدیم نسبت به گروه جنتامایسین مشاهده شد ($P < 0/001$) (جدول شماره ۱).

جنتامایسین، دفع ادراری پتاسیم ($192/4 \pm 17/5$ میکرومول بر میلی‌لیتر) را نسبت به گروه کنترل ($120/15/74$ میکرومول بر میلی‌لیتر) به طور معنی‌داری افزایش داد ($P < 0/001$). در موش‌های دریافت‌کننده جنتامایسین تحت درمان با عصاره اتانولی مرزنجوش دفع ادراری پتاسیم ($107/5 \pm 11/06$ میکرومول بر میلی‌لیتر) نسبت به گروه جنتامایسین به صورت معنی‌داری کاهش یافت ($P < 0/001$) (جدول شماره ۱).

جنتامایسین، غلظت ادراری کراتینین ($23/1 \pm 1/4$ میلی‌گرم در دسی‌لیتر) را نسبت به گروه کنترل ($50/7 \pm 1/9$ میلی‌گرم در دسی‌لیتر) به صورت معنی‌داری افزایش داد ($P < 0/001$). در موش‌های دریافت‌کننده جنتامایسین تحت درمان با عصاره اتانولی مرزنجوش، غلظت کراتینین ادرار ($15/1 \pm 0/7$ میلی‌گرم در دسی‌لیتر) نسبت به موش‌های دریافت‌کننده جنتامایسین کاهش معنی‌دار مشاهده شد ($P < 0/001$) (جدول شماره ۱).

جنتامایسین، دفع ادراری اوره ($81/4 \pm 3/72$ میلی‌گرم در دسی‌لیتر) را نسبت به گروه کنترل ($115/5 \pm 2/82$ میلی‌گرم در دسی‌لیتر) به صورت معنی‌داری کاهش داد ($P < 0/001$). دفع ادراری اوره در موش‌های دریافت‌کننده جنتامایسین تحت درمان با عصاره اتانولی مرزنجوش ($156/5 \pm 8/56$ میلی‌گرم در دسی‌لیتر) نسبت به گروه جنتامایسین به طور معنی‌دار افزایش یافت ($P < 0/05$) (جدول شماره ۱).

جنتامایسین، اسمولالیته ادرار (709 ± 24 میلی‌اسمول بر کیلوگرم آب) را نسبت به گروه کنترل ($1502 \pm 54/1$ میلی‌اسمول بر کیلوگرم آب) به شکل معنی‌داری کاهش داد ($P < 0/001$). در موش‌های دریافت‌کننده جنتامایسین تحت درمان با عصاره اتانولی مرزنجوش، اسمولالیته ادرار ($1299/5 \pm 29/31$ میلی‌اسمول بر کیلوگرم آب) در مقایسه با گروه دریافت‌کننده جنتامایسین به صورت معنی‌دار افزایش



تصویر ۱. مقایسه تغییرات فشار خون سیستولی بین گروه‌ها ناشی از هشت روز تجویز جنتامایسین و دو روز پس درمان با عصاره اتانولی مرزنجوش

درمان با عصاره اتانولی مرزنجوش ($111 \pm 4/55$ میلی‌متر جیوه) تغییر معنی‌داری را نشان نداد.

اثرات عصاره اتانولی مرزنجوش بر کلیترانس کراتینین (C_{cr})، دفع مطلق ($U_{Na} V^0$) و نسبی سدیم (FE_{Na}) و دفع مطلق ($U_K V^0$) و نسبی پتاسیم (FE_K)

کلیترانس کراتینین در گروه جنتامایسین ($0/27 \pm 0/03$ میلی‌لیتر در دقیقه بر کیلوگرم) در مقایسه با گروه کنترل ($138 \pm 0/02$ میلی‌لیتر در دقیقه بر کیلوگرم) کاهش معنی‌داری داشت ($P < 0/001$). در موش‌های دریافت‌کننده جنتامایسین تحت درمان با عصاره اتانولی مرزنجوش ($1/17 \pm 0/05$ میلی‌لیتر در دقیقه بر کیلوگرم) افزایش معنی‌داری در کلیترانس کراتینین نسبت به گروه جنتامایسین مشاهده شد ($P < 0/001$) (جدول شماره ۱).

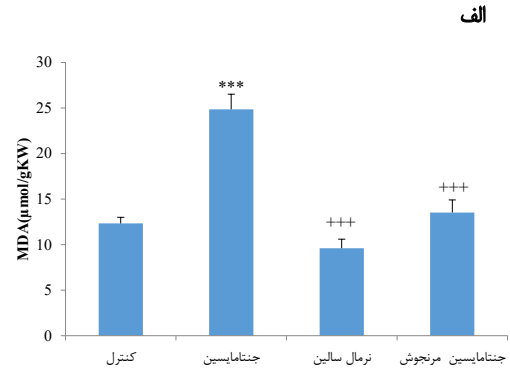
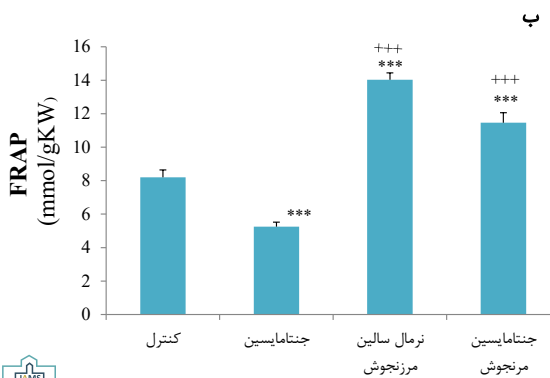
در موش‌های دریافت‌کننده جنتامایسین، دفع نسبی سدیم نسبت به موش‌های گروه کنترل ($0/39 \pm 0/002$) افزایش معنی‌داری نشان داد ($P < 0/001$). دفع نسبی سدیم در موش‌های دریافت‌کننده جنتامایسین تحت درمان با عصاره اتانولی مرزنجوش ($0/231 \pm 0/004$) نسبت به موش‌های دریافت‌کننده جنتامایسین ($2/4 \pm 0/3$) به صورت معنی‌دار کاهش یافت ($P < 0/001$) (جدول شماره ۱).

در موش‌های دریافت‌کننده جنتامایسین دفع نسبی پتاسیم ($458 \pm 39/7$) نسبت به گروه کنترل ($35/5 \pm 5$) افزایش معنی‌داری را نشان داد ($P < 0/001$). دفع نسبی پتاسیم در موش‌های دریافت‌کننده جنتامایسین تحت درمان با عصاره اتانولی مرزنجوش ($328 \pm 17/6$) نسبت به گروه جنتامایسین کاهش معنی‌دار شد ($P < 0/001$) (جدول شماره ۱).

دفع مطلق سدیم در موش‌های دریافت‌کننده جنتامایسین ($2/2 \pm 0/6$ میلی‌مول در دقیقه بر کیلوگرم) نسبت به موش‌های کنترل ($0/924 \pm 0/01$ میلی‌مول در دقیقه بر کیلوگرم) افزایش معنی‌داری را نشان داد ($P < 0/001$). دفع مطلق سدیم در موش‌های دریافت‌کننده جنتامایسین تحت درمان با عصاره اتانولی مرزنجوش ($1/1 \pm 0/04$ میلی‌مول در دقیقه بر کیلوگرم) نسبت به گروه جنتامایسین کاهش معنی‌داری را نشان داد ($P < 0/001$). دفع مطلق پتاسیم در بین گروه‌ها تغییر معنی‌داری را نشان نداد (جدول شماره ۱).

اثرات عصاره اتانولی مرزنجوش بر مقادیر دفع ادراری سدیم ($[Na^+]_u$)، پتاسیم ($[K^+]_u$)، کراتینین ($[Cr]_u$)، اوره ($[BUN]_u$) و اسمولالیته ($Osmol_u$)

دفع ادراری سدیم در گروه جنتامایسین ($76/4 \pm 2$ میکرومول بر میلی‌لیتر) نسبت به گروه کنترل ($53/9 \pm 1/3$ میکرومول بر میلی‌لیتر) افزایش معنی‌داری را نشان داد ($P < 0/001$). در موش‌های دریافت‌کننده جنتامایسین تحت درمان با عصاره اتانولی مرزنجوش ($56/9 \pm 3/1$ میکرومول بر میلی‌لیتر) کاهش معنی‌دار در دفع ادراری



تصویر ۲. مقایسه الف (تغییرات میزان MDA و ب) میزان FRAP بین گروه‌های ناشی از ۸ روز تجویز جنتامایسین و ۲ روز پس درمان با عصاره اتانولی مرزنجوش در مقایسه با گروه کنترل؛ $***P < 0/001$ ؛ $***P < 0/001$ در مقایسه با گروه حامل.

یافت ($P < 0/001$) (جدول شماره ۱).

دسی‌لیتر) به شکل معنی‌داری افزایش داد ($P < 0/001$). غلظت کراتینین پلاسما در موش‌های دریافت‌کننده جنتامایسین تحت درمان با عصاره اتانولی مرزنجوش ($0/93 \pm 0/11$ میلی‌گرم در دسی‌لیتر) نسبت به گروه جنتامایسین، به صورت معنی‌داری کاهش یافت ($P < 0/001$) (جدول شماره ۱).

اثرات عصاره اتانولی مرزنجوش بر مقادیر پلاسمایی سدیم ($[Na_p]$)، پتاسیم ($[K_p]$)، کراتینین ($(15)_p$)، اوره ($[BUN]_p$) و اسمولالیته ($Osmol_p$)

جنتامایسین، غلظت اوره پلاسما ($9/78 \pm 1/41$ میلی‌گرم در دسی‌لیتر) را نسبت به گروه کنترل ($22/35 \pm 0/96$ میلی‌گرم در

جنتامایسین، غلظت کراتینین پلاسما ($2/71 \pm 0/15$ میلی‌گرم در دسی‌لیتر) را نسبت به گروه کنترل ($0/55 \pm 0/02$ میلی‌گرم در

جدول ۱. تأثیر دو روز پس درمان با عصاره اتانولی مرزنجوش بر دفع مطلق و نسبی سدیم و پتاسیم، غلظت پلاسمایی کراتینین و اوره، کلیرنس کراتینین و اسمولالیته ادرار در موش‌های با سمیت کلیوی پس از هشت روز دریافت جنتامایسین.

گروه‌ها	پارامترها	FEK%	FENa%	UK _v (mmol/min/kg)	U _{Na} V ₀ (mmol/min/kg)	C _{cr} (ml/min/kg)	[Cr _p] (mg/dl)	[BUN] (mg/dl)	Osmol _u (mOsm/kgH ₂ O)
کنترل	۵۹/۶۳±۳/۵۶	۰/۵۸±۰/۰۳	۱/۵۹±۰/۶۱	۰/۹۷±۰/۰۷	۱/۳۸±۰/۰۲	۰/۵۵±۰/۰۲	۲۲/۲۵±۰/۹۶	۱۵۰/۲±۵۴/۱	
جنتامایسین	۱۳۴/۱۳±۸/۲۵	۶/۸۲±۰/۸۶	۲/۲۰±۰/۲۴	۲/۹۳±۱/۴۰	۰/۲۷±۰/۰۳	۲/۷۱±۱۵/۰	۹/۷۸±۱/۴۱	۷۰/۹±۲۴	
مرزنجوش	۶۴/۴۸±۳/۴۴	۰/۵۴±۰/۰۶	۱/۸۷±۰/۲۵	۱/۲۴±۱/۱۰	۱/۷۳±۰/۰۵	۰/۶۶±۰/۰۳	۲۱/۴۰±۰/۹۸	۱۳۳۹±۱۴/۳۰	
مرزنجوش + جنتامایسین	۶۵/۱۲±۵/۱۱	۱/۰۲±۰/۱۳	۱/۸۲±۰/۱۹	۱/۵۸±۲/۰	۱/۱۷±۰/۰۶	۰/۹۳±۰/۱۱	۳۴/۴۷±۱/۶۷	۱۳۹۹/۵±۲۹/۱۳	



FE_K = Potassium fraction excretion; FE_{Na} = Sodium fraction excretion; UK_v = Potassium absolute excretion; U_{Na} V₀ = Sodium absolute excretion; C_{cr} = creatinine clearance; (15)_p = Plasma creatinine Concentration; [BUN] = Blood urea nitrogen; Osmol_u = urine osmolarity

$P < 0/001$ در مقایسه با گروه کنترل؛ $**P < 0/01$ در مقایسه با گروه کنترل؛ $***P < 0/001$ در مقایسه با گروه جنتامایسین؛ $P < 0/05$ در مقایسه با گروه جنتامایسین؛ $***P < 0/001$ در مقایسه با گروه جنتامایسین. نتایج به صورت میانگین \pm انحراف معیار (SEM) برای هشت موش صحرایی در هر گروه بیان شده است.

جدول ۲. تأثیر دو روز پس درمان با عصاره اتانولی مرزنجوش بر آسیب بافت کلیه موش‌ها

پارامترها گروه‌ها	نکروز	تشکیل قالب‌های پروتئینی	ریزش سلولی	واکونل‌دار شدن	آسیب کل لوله‌ای	کاهش گلبول‌های قرمز در گلوبول	افزایش فضای کپسول بومن	درصد کل آسیب گلوبولی
کنترل	۰	۰	۰	۰	۰	۰	۰	۰
جنتامایسین	۳۰۰۰	۳۰۰۰	۳۰۰۰	۳۰۰۰	۳۰۰۰	۳۰۰۰	۳۰۰۰	۳۰۰۰
مرزنجوش + نرمال سالین	۰.+++	۰.+++	۰.+++	۰.+++	۰.+++	۰.+++	۰.+++	۰.+++
مرزنجوش + جنتامایسین	۲۰۰۰+	۱۰۰۰+	۱۰۰۰+	۲۰۰۰+	۲۰۰۰+	۱۰۰۰+	۱۰۰۰+	۲۰۰۰+



در مقایسه با گروه کنترل $P < 0.05$ ، $P < 0.01$ ، $P < 0.001$ ؛ در مقایسه با گروه جنتامایسین $P < 0.05$ ، $P < 0.01$ و $P < 0.001$. نتایج به صورت میانگین \pm انحراف معیار (SEM) برای هشت موش صحرایی در هر گروه بیان شده است.

جنتامایسین به صورت معنی‌داری افزایش داد ($P < 0.001$). در گروه جنتامایسین میزان MDA در بافت کلیه در مقایسه با گروه کنترل افزایش معنی‌داری داشت ($P < 0.001$). پس‌درمان با عصاره مرزنجوش باعث کاهش ۵۴ درصدی در میزان MDA نسبت به گروه جنتامایسین شد ($P < 0.001$) (تصویر شماره ۲).

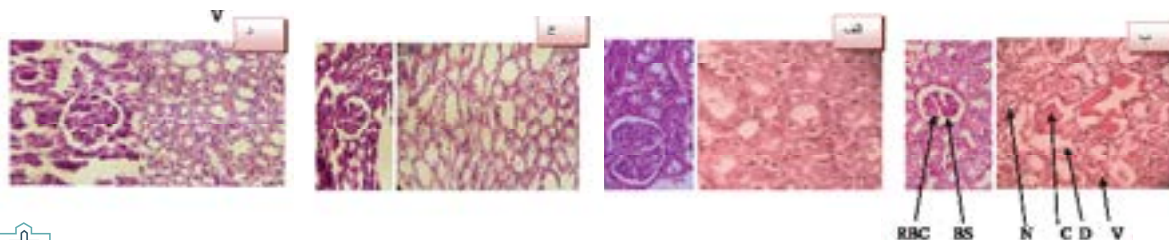
اثرات عصاره اتانولی مرزنجوش بر تغییرات بافتی

بررسی‌های بافتی نشان داد که تزریق جنتامایسین (۱۰۰ میلی‌گرم بر کیلوگرم) به مدت هشت روز متوالی سبب آسیب شدید بافت کلیه می‌شود بررسی‌های میکروسکوپی نشان‌دهنده ایجاد نکروز سلول‌های توبولی ($P < 0.001$; grade ۴)، افزایش فضای کپسول

دسی‌لیتر) به صورت معنی‌داری افزایش داد ($P < 0.001$). در موش‌های دریافت‌کننده جنتامایسین تحت درمان با عصاره اتانولی مرزنجوش، غلظت اوره پلاسما $34/47 \pm 1/76$ میلی‌گرم در دسی‌لیتر) نسبت به گروه جنتامایسین کاهش معنی‌دار نشان داد ($P < 0.001$) (جدول شماره ۱). غلظت سدیم، پتاسیم و اسمولالیته پلاسما در هیچ‌کدام از گروه‌ها تغییر معنی‌داری نشان نداد.

اثرات عصاره اتانولی مرزنجوش بر میزان FRAP و MDA بافت کلیه

در گروه جنتامایسین میزان FRAP در بافت کلیه در مقایسه با گروه کنترل کاهش معنی‌داری داشت ($P < 0.001$). دو روز پس‌درمان با عصاره مرزنجوش میزان FRAP در بافت کلیه را نسبت به گروه



تصویر ۳. مقایسه تغییرات هیستولوژیک کلیه بین گروه‌های مختلف ناشی از تجویز جنتامایسین و دو روز پس درمان با عصاره اتانولی مرزنجوش

الف. گروه کنترل با ساختار گلوبولی و لوله‌ای طبیعی؛ ب. گروه جنتامایسین، نکروز سلول‌های لوله‌ای، تشکیل قالب‌های پروتئینی در توبول، ریزش سلول‌ها به داخل توبول، واکونل‌دار شدن سلول‌های توبولی، افزایش در فضای کپسول بومن و کاهش تعداد گلبول‌های قرمز در گلوبول قابل مشاهده است؛ ج. گروه عصاره اتانولی مرزنجوش با ساختار گلوبولی و لوله‌ای طبیعی؛ د. گروه جنتامایسین و پس‌درمان با عصاره اتانولی مرزنجوش، کاهش در نکروز سلول‌های توبولی، کاهش تشکیل قالب‌های پروتئینی، کاهش ریزش سلولی، کاهش واکونل‌دار شدن، کاهش فضای کپسول بومن و افزایش در تعداد گلبول‌های قرمز در گلوبول قابل مشاهده است.

RBC= Red Blood Cells; BS= Bowman's Space; N= Necrosis; C= intratubular Cast; D= Downfall
V= Vacuolization

در این تحقیق شبیه مطالعات گذشته جنتامایسین با افزایش دفع ادراری سدیم و پتاسیم سبب افزایش دفع نسبی سدیم و پتاسیم شد [۱۹]، در مطالعات قبلی نشان دادند که جنتامایسین با ایجاد استرس اکسیداتیو سبب مهار پمپ‌های سدیم پتاسیم (Na/K ATPase) و کانال‌های سدیمی می‌شود که می‌تواند دفع ادراری سدیم و پتاسیم افزایش دهد [۲۱، ۲۰].

جنتامایسین با تولید ROS سبب انقباض سلول‌های مزانژیال گlomerولی می‌شود و با کاهش ضریب فیلتراسیون (Kf) میزان فیلتراسیون گlomerولی^{۱۷} کاهش می‌دهد [۲۲]. با کاهش GFR میزان کلیرنس کراتینین هم کاهش یافته که باعث افزایش کراتینین و اوره در خون می‌شود. استفاده از آنتی‌اکسیدان‌ها با کاهش رادیکال‌های آزاد از انقباض سلول‌های مزانژیال و در نتیجه کاهش میزان فیلتراسیون گlomerولی جلوگیری می‌کند و در نتیجه کلیرانس کراتینین را افزایش داده و سبب کاهش غلظت پلاسمای اوره و کراتینین می‌شود. کورینویچ و همکارانش نشان داده‌اند که عصاره برگ گیاه مرزنجوش دارای ترکیبات مختلف فنولی با خواص آنتی‌اکسیدانی قوی است که رادیکال‌های آزاد را به دام می‌اندازد [۲۳]. بنابراین عصاره اتانولی مرزنجوش با ترکیبات پلی‌فنولی و دارای خاصیت آنتی‌اکسیدانی قوی می‌تواند بر روی بهبود همودینامیک کلیه در هنگام ایجاد سمیت کلیوی مؤثر باشد. مطالعات قبلی نشان داده است که ترکیبات فنولی با خنثی کردن رادیکال‌های آزاد حاصل از تجویز جنتامایسین، سبب کاهش سطح پلاسمایی کراتینین و اوره می‌شود [۲۴، ۱۸].

عصاره مرزنجوش به دلیل داشتن ترکیبات فنولی می‌تواند با کاهش رادیکال‌های آزاد سبب کاهش سطح پلاسمایی کراتینین و اوره شود. ارتباط مستقیم بین ترکیبات فنولی و میزان فعالیت آنتی‌اکسیدانی در بسیاری از گونه‌های گیاهی در مطالعات قبلی نشان داده شده است. ترکیبات فنولی به دلیل داشتن گروه هیدروکسیل و همچنین خاصیت احیاکنندگی توانایی به‌دام‌اندازی رادیکال‌های آزاد را دارند [۲۵].

پس‌درمان با عصاره اتانولی مرزنجوش سبب افزایش کلیرنس کراتینین و کاهش غلظت اوره و کراتینین پلاسمای شد که این اثرات را می‌توان به اثرات آنتی‌اکسیدانی آن نسبت داد. جنتامایسین سبب کاهش اسمولالیته ادرار و باعث ناتوانی در تغلیظ ادرار می‌شود، که می‌تواند به علت کاهش در بیان کانال‌های آکوپورین نوع ۲ (AQP۲) آن باشد [۲۱، ۲۰].

به این دلیل که اوره در تغلیظ ادرار مؤثر است، جنتامایسین با کاهش GFR و کاهش فیلتراسیون اوره قدرت تغلیظ ادرار را کاهش می‌دهد. جنتامایسین با مهار کردن پمپ Na⁺/K⁺ATPase در غشای قاعده‌ای جانبی سلول‌های توبولی به صورت مستقیم و با کاهش تولید ATP به صورت غیرمستقیم قدرت تغلیظ ادرار را کاهش می‌دهد [۲۰]. پمپ الکترولیتیک سدیمپتاسیم سبب خروج یون‌های سدیم می‌شود و

بومن (P<۰/۰۰۱؛ grade۳)، واکوئل‌دار شدن (P<۰/۰۰۱؛ grade۳)، و نیز ایجاد قالب‌های پروتئینی (P<۰/۰۰۱؛ grade۳)، کاهش تعداد گلوبول‌های قرمز در گlomerول‌ها (P<۰/۰۰۱؛ grade۳) و ریزش سلول‌ها به داخل لومن توبول (P<۰/۰۰۱؛ grade۳) در مقایسه با موش‌های سالم گروه کنترل (grade۰) است (P<۰/۰۰۱). در موش‌های دریافت‌کننده جنتامایسین تحت درمان با عصاره اتانولی مرزنجوش نیز نکروز (P<۰/۰۰۱؛ grade۲)، افزایش فضای کپسول بومن (P<۰/۰۰۱؛ grade۱) و واکوئل‌دار شدن (P<۰/۰۰۱؛ grade۲)، ایجاد قالب‌های پروتئینی (P<۰/۰۰۱؛ grade۱)، افزایش تعداد گلوبول‌های قرمز در گlomerول‌ها (P<۰/۰۰۱؛ grade۱) و ریزش سلول‌ها به داخل لومن توبول (P<۰/۰۰۱؛ grade۱) نسبت به گروه دریافت‌کننده جنتامایسین به صورت معنی‌داری بهبود یافت (جدول شماره ۲ و تصویر شماره ۳). (P<۰/۰۵)

بحث

نتایج این مطالعه نشان داد که عصاره اتانولی مرزنجوش به صورت پس‌درمان خوراکی اثرات سمیت کلیوی حاصل از جنتامایسین را کاهش می‌دهد. نتایج نشان داد که جنتامایسین سبب افزایش غلظت پلاسمایی کراتینین و اوره، کاهش کلیرنس کراتینین و اوره و در نتیجه کاهش دفع ادراری آن‌ها می‌شود. این تغییر نشان‌دهنده ایجاد اختلال در عملکرد کلیه و ایجاد سمیت کلیوی است. این تغییرات در عملکرد کلیه می‌تواند به علت کاهش در میزان فیلتراسیون گlomerولی و با نکروز سلولیو همچنین ریزش سلول‌های توبولی باشد [۱۷، ۱۶].

شبیه مطالعات قبلی، جنتامایسین سبب ایجاد نکروز سلول‌های توبولی، ریزش سلول‌های توبولی، تشکیل قالب‌های پروتئینی در داخل لومن، واکوئل‌دار شدن سلول‌های توبولی، کاهش تعداد گلوبول‌های قرمز در کلافه گlomerولی و افزایش فضای کپسول بومن شد [۱۵]. عصاره اتانولی مرزنجوش می‌تواند با کاهش در میزان نکروز سلول‌های توبولی، در ریزش سلول‌های توبولی، در تشکیل قالب‌های پروتئینی در داخل لومن، در واکوئل‌دار شدن سلول‌های توبولی و همچنین کاهش فضای کپسول بومن بر تغییرات بافتی حاصل از سمیت کلیوی جنتامایسین تأثیر داشته باشد [۱].

در این تحقیق جنتامایسین سبب کاهش معنی‌دار کلیرانس کراتینین و در نتیجه افزایش معنی‌دار غلظت پلاسمایی کراتینین نسبت به گروه کنترل شد. در این تحقیق عصاره اتانولی مرزنجوش در موش‌های با سمیت کلیوی سبب افزایش معنی‌دار کلیرنس کراتینین و کاهش معنی‌دار غلظت کراتینین پلاسمای نسبت به گروه جنتامایسین شد.

جنتامایسین با تولید ROS سبب ایجاد استرس اکسیداتیو در بدن می‌شود. تعادل بین ظرفیت آنتی‌اکسیدانی و تولید گونه‌های فعال اکسیژن دچار اختلال می‌شود. گونه‌های فعال اکسیژن (ROS) حاصل از استرس اکسیداتیو، از جمله آنیون‌های سوپراکسید و رادیکال‌های هیدروکسیل، آسیب و مرگ سلولی را تشدید می‌کند [۱۹، ۱۸].

17. Glomerular Filtration Rate (GFR)

مرزنجوش، تجویز عصاره به دلیل به‌دام‌انداختن رادیکال‌های آزاد و کاهش التهاب سبب بهبودی آسیب بافتی حاصل از جنتامایسین شد. جدا سازی ترکیبات موجود در عصاره این گیاه و مقایسه اثرات این ترکیبات به طور جداگانه می‌تواند درصد سهم هر یک از این ترکیبات را در بهبودی سمیت کلیوی بهتر مشخص کند. با توجه به داشتن ترکیبات فلاونوئیدی، فنولی تیمول، کارواکرول و تانین‌ها می‌توان بررسی اثرات این عصاره گیاهی را بر روی سایر داروها یا سمومی که باعث ایجاد سمیت کلیوی می‌شوند پیشنهاد کرد.

نتیجه‌گیری

نتایج این مطالعه، نشان داد پس‌درمان با عصاره اتانولی مرزنجوش می‌تواند در درمان آسیب کلیوی مربوط به جنتامایسین مؤثر باشد. این اثرات حفاظتی می‌تواند به خواص آنتی‌اکسیدانی، ضدالتهابی و یا متسع‌کننده رگی عصاره اتانولی مرزنجوش مرتبط باشد.

ملاحظات اخلاقی

پیروی از اصول اخلاق پژوهش

این مطالعه با کد اخلاق ۸-۱۰۶-۹۰ به تصویب کمیته اخلاق پژوهشی دانشگاه علوم پزشکی اراک رسید و تمام کدهای اخلاقی مورد تأیید کمیته نظارت بر حیوانات آزمایشگاهی دانشگاه علوم پزشکی اراک در طول انجام آزمایشات رعایت شد.

حامی مالی

نتایج این تحقیق حاصل طرح تحقیقاتی مصوب کمیته تحقیقات دانشجویی است.

مشارکت‌نویسندگان

مفهوم‌سازی و روش‌شناسی اعتبارسنجی تحلیل داده‌ها: دکتر سعید حاجی‌هاشمی؛ تحقیق و بررسی و تحلیل و منابع و نگارش پیش‌نویس: خانم راضیه رجبی و و عطفه غیاث‌آبادی.

تعارض منافع

نویسندگان اعلام می‌کنند که هیچ‌گونه تضاد منافعی در خصوص پژوهش حاضر وجود ندارد.

تشکر و قدردانی

نویسندگان از معاونت محترم تحقیقات و فناوری اطلاعات دانشگاه علوم پزشکی اراک بابت حمایت‌های مالی از این تحقیق کمال تشکر را دارند.

در تنظیم حجم سلول دخالت دارد و مهار این پمپ سبب ایجاد تورم سلولی و نکرز سلول‌های توبولمی شود [۲۵]. بنابراین جنتامایسین با ایجاد آسیب توبولی و با مهار ناقل‌های غشایی سبب ایجاد اختلال در غلیظسازی ادرار می‌شود. در این مطالعه عصاره مرزنجوش سبب افزایش توان غلیظسازی ادرار شد. با توجه به مطالعات قبلی، مشخص شد که ترکیبات آنتی‌اکسیدان با کاهش استرس اکسیداتیو با تنظیم افزایشی کانال‌های آکوابورین ۲ و همچنین کاهش میزان آسیب توبولی سبب افزایش غلیظسازی ادرار و به دنبال آن افزایش اسمولالیته ادرار شد [۲۶، ۲۷]. ترکیبات فلاونوئیدی، فنولی، تیمول، کارواکرول و تانین‌ها با به‌دام‌اندازی رادیکال‌های آزاد سبب جلوگیری از ایجاد آسیب به سلول‌های توبولی می‌شود [۲۰].

عصاره اتانولی مرزنجوش حاوی فلاونوئیدهاست. فلاونوئیدها دارای خاصیت اثرات ضدالتهابی و آنتی‌اکسیدانی قوی هستند و می‌توانند آسیب توبولی مربوط به جنتامایسین را کاهش دهند [۹]. پس‌درمان با عصاره اتانولی مرزنجوش با به‌دام‌اندختن رادیکال‌های آزاد سبب کاهش در دفع ادراری الکترولیت‌ها شد. در مطالعات متعددی نشان داده شده است که استفاده از آنتی‌اکسیدان‌ها سبب کاهش سطح مالون دی‌آلدئید حاصل از پراکسیداسیون لیپیدی و افزایش فعالیت آنزیم‌های آنتی‌اکسیدانی و بهبودی آسیب بافت کلیه توسط جنتامایسین می‌شود [۹].

مطالعات نشان داده است که عصاره اتانولی مرزنجوش می‌تواند فعالیت آنزیم‌های سیستم دفاع آنتی‌اکسیدانی از جمله کاتالاز و سوپراکسید دیسموتاز را در بافت کلیه افزایش دهد. عصاره اتانولی مرزنجوش باعث کاهش سطح مالون دی‌آلدئید MDA و پراکسیداسیون لیپیدی و همچنین تقویت آنزیم‌های سیستم دفاعی آنتی‌اکسیدانی در بافت کلیه موش‌های صحرایی با سمیت کلیوی ناشی از پاراکورات شد [۹]. در مطالعه ما پس‌درمان با عصاره اتانولی مرزنجوش سبب کاهش سطوح MDA و افزایش سطوح FRAP در بافت کلیه شد [۹]. این اثر حفاظتی به خواص آنتی‌اکسیدانی این گیاه مرتبط است.

جنتامایسین با ایجاد استرس اکسیداتیو و التهاب موجب آسیب در سلول‌های توبولی و نکرز شدن این سلول‌ها و ریزش سلول‌ها به داخل لومن توبول و تشکیل قالب‌های پروتئینی در لومن توبول می‌شود که می‌تواند سبب انسداد توبولی و افزایش فشار داخل توبول و افزایش فضای کپسول بومن شود [۲۸، ۱۵]. رادیکال‌های آزاد با انقباض سلول‌های مزانژئال گلومرولی، سبب تحریک و تولید واسطه‌های تنگ‌کننده عروقی توسط این سلول‌ها می‌شوند. انقباض گلومرول تعداد گلبول‌های قرمز موجود در گلومرول را کاهش می‌دهد که این تغییرات در مطالعات بافتی مشخص شد [۱۳]. در مطالعه‌ای دیگر مشخص شد عصاره اتانولی مرزنجوش به علت داشتن ترکیبات آنتی‌اکسیدانی فنولی و فلاونوئیدها دارای اثرات حفاظتی بر آسیب کلیوی ناشی از پاراکورات است و سبب کاهش نفوذ گلبول‌های سفید در بافت بینابینی در کلیه می‌شود که با نتایج این تحقیق مطابقت دارد [۹].

با توجه به اثرات ضدالتهابی و آنتی‌اکسیدانی عصاره اتانولی

References

- [1] Pazhayattil GS, Shirali AC. Drug-induced impairment of renal function. *Int J Nephrol Renovasc Dis.* 2014; 7:457-68. [DOI:10.2147/IJNRD.S39747] [PMID] [PMCID]
- [2] Ali BH, Al Za'abi M, Blunden G, Nemmar A. Experimental gentamicin nephrotoxicity and agents that modify it: A mini-review of recent research. *Basic Clin Pharmacol Toxicol.* 2011; 109(4):225-32. [DOI:10.1111/j.1742-7843.2011.00728.x] [PMID]
- [3] Randjelovic P, Veljkovic S, Stojilkovic N, Jankovic-Velickovic L, Sokolovic D, Stoilkovic M, et al. Salicylic acid attenuates gentamicin-induced nephrotoxicity in rats. *Sci World J.* 2012; 2012:390613. [DOI:10.1100/2012/390613] [PMID] [PMCID]
- [4] Martinez-Salgado C, Lopez-Hernandez FJ, Lopez-Novoa JM. Glomerular nephrotoxicity of aminoglycosides. *Toxicol Appl Pharmacol.* 2007; 223(1):86-98. [DOI:10.1016/j.taap.2007.05.004] [PMID]
- [5] Randjelovic P, Veljkovic S, Stojilkovic N, Sokolovic D, Ilic I. Gentamicin nephrotoxicity in animals: Current knowledge and future perspectives. *EXCLI J.* 2017; 16:388-99.
- [6] Morshedloo M, Morshedloo M, Pirali Hamedani M, Yazdani D. An over review to *Origanum vulgare* L. and its pharmacological properties. *J Med Plants.* 2018; 4(68):15-31.
- [7] Oniga I, Puşcaş C, Silaghi-Dumitrescu R, Olah N-K, Sevastre B, Marica R, et al. *Origanum vulgare* ssp. *vulgare*: Chemical composition and biological studies. *Molecules.* 2018; 23(8):1-14. [DOI:10.3390/molecules23082077] [PMID] [PMCID]
- [8] Mirzaee A, Jaberihafashani H, Madani A. [Antioxidant activities, total phenols and total Flavonoids assay of *Origanum vulgare*, *Teucrium polium* and *Thymus daensis* (Persian)]. *Hormozgan Med J.* 2012; 15(4):285-94.
- [9] Sharifi-Rigi A, Heidarian E. Therapeutic potential of *Origanum vulgare* leaf hydroethanolic extract against renal oxidative stress and nephrotoxicity induced by paraquat in rats. *Avicenna J Phytomed.* 2019; 9(6):563-73.
- [10] Foroozandeh M, Bigdeli M, Rahnama M. [The effect of hydroalcoholic extract of *Origanum vulgare* on Blood Brain Barrier (BBB) permeability and neurologic deficits in rat stroke model (Persian)]. *J Torbat Heydariyeh Univ Med Sci.* 2014; 2(3):1-9.
- [11] Srihari T, Sengottuvelan M, Nalini N. Dose-dependent effect of oregano (*Origanum vulgare* L.) on lipid peroxidation and antioxidant status in 1, 2-dimethylhydrazine-induced rat colon carcinogenesis. *J Pharm Pharmacol.* 2008; 60(6):787-94. [DOI:10.1211/jpp.60.6.0015] [PMID]
- [12] Bankova R. Oleum oregano-properties and application. *Tradit Modern Veterin Med.* 2017; 2(1):25-30.
- [13] Hajihashemi S, Hamidzad Z, Rahbari A, Ghanbari F, Motealeghi ZA. Effects of cobalamin (Vitamin B₁₂) on gentamicin induced nephrotoxicity in rat. *Drug Res.* 2017; 67(12):710-8. [DOI:10.1055/s-0043-117418] [PMID]
- [14] Ahmadi F, Hajihashemi S, Rahbari A, Ghanbari F. Effects of nitroglycerine on renal ischemia-reperfusion injury in adult male rats. *Drug Res.* 2019; 69(11):612-20. [DOI:10.1055/a-0958-1987] [PMID]
- [15] Hajihashemi S, Jafarian T, Ahmadi M, Rahbari A, Ghanbari F. Ameliorative effects of *zataria multiflora* hydro-alcoholic extract on gentamicin induced nephrotoxicity in rats. *Drug Res.* 2018; 68(07):387-94. [DOI:10.1055/s-0043-124968] [PMID]
- [16] Cuzzocrea S, Thiemermann C, Salvemini D. Potential therapeutic effect of antioxidant therapy in shock and inflammation. *Current Med Chemist.* 2004; 11(9):1147-62. [DOI:10.2174/0929867043365396] [PMID]
- [17] Savin V, Karniski L, Cuppage F, Hodges G, Chonko A. Effect of gentamicin on isolated glomeruli and proximal tubules of the rabbit. *Lab Invest.* 1985; 52(1):93-102.
- [18] Aydin G, Gökçimen A, Öncü M, Çiçek E, Karahan N, Gökalp O. Histopathologic changes in liver and renal tissues induced by different doses of diclofenac sodium in rats. *Turkish J Vet Anim Sci.* 2003; 27(5):1131-40.
- [19] Karahan I, Ateşşahin A, Yılmaz S, Çeribaşı A, Sakin F. Protective effect of lycopene on gentamicin-induced oxidative stress and nephrotoxicity in rats. *Toxicology.* 2005; 215(3):198-204. [DOI:10.1016/j.tox.2005.07.007] [PMID]
- [20] Gowrisri M, Kotagiri S, Vrushabendra Swamy B, Archana Swamy P, Vishwanath K. Anti-oxidant and nephroprotective activities of *Cassia occidentalis* leaf extract against gentamicin induced nephrotoxicity in rats. *Res J Pharm Biol Chem Sci.* 2012; 3:684-94.
- [21] Bae WK, Lee J, Park JW, Bae EH, Ma SK, Kim SH, et al. Decreased expression of Na⁺/K⁺-ATPase, NHE3, NBC1, AQP1 and OAT in gentamicin-induced nephropathy. *The Korean J Physiol Pharmacol.* 2008; 12(6):331-6. [DOI:10.4196/kjpp.2008.12.6.331] [PMID] [PMCID]
- [22] Martinez-Salgado C, Eleno N, Tavares P, Rodríguez-Barbero A, García-Criado J, Bolaños JP, et al. Involvement of reactive oxygen species on gentamicin-induced mesangial cell activation. *Kidney Int.* 2002; 62(5):1682-92. [DOI:10.1046/j.1523-1755.2002.00635.x] [PMID]
- [23] Kaurinovic B, Popovic M, Vlasisavljevic S, Trivic S. Antioxidant capacity of *Ocimum basilicum* L. and *Origanum vulgare* L. extracts. *Molecules.* 2011; 16(9):7401-14. [DOI:10.3390/molecules16097401] [PMID] [PMCID]
- [24] Ali Nam, Saeed SZ. Nephro-protective effect of *Punica granatum* in gentamicin-induced nephrotoxicity in rats. *Med J Babylon.* 2012; 9(1):220-8.
- [25] Kaledaite R, Bernatoniene J, Majiene D, Dvorackova K, Masteikova R, Muselik J, et al. Investigation of antiradical activity of *Salvia officinalis* L., *Urtica dioica* L., and *Thymus vulgaris* L. extracts as potential candidates for a complex therapeutic preparation. *J Med Plants Res.* 2011; 5(25):6090-6.
- [26] Williams P, Trimble M, Crespo L, Holohan P, Freedman J, Ross C. Inhibition of renal Na⁺, K⁺-adenosine triphosphatase by gentamicin. *J Pharmacol Exp Ther.* 1984; 231(2):248-53.
- [27] Sohn EJ, Kang DG, Lee HS. Protective effects of glycyrrhizin on gentamicin-induced acute renal failure in rats. *Pharmacol Toxicol.* 2003; 93(3):116-22. [DOI:10.1034/j.1600-0773.2003.930302.x] [PMID]
- [28] Neugarten J, Aynedjian HS, Bank N. Role of tubular obstruction in acute renal failure due to gentamicin. *Kidney Int.* 1983; 24(3):330-5. [DOI:10.1038/ki.1983.162] [PMID]