

Effect of Monosodium Glutamate and L-Carnitine on Density and Structure of Granular Cells of Cerebellum in Rat

Mojdeh Fatahzadeh¹, Mohammad Amin Edalatmanesh^{2*}

1. MSc. in Animal Physiology, Department of Biology, College of Sciences, Shiraz Branch, Islamic Azad University, Shiraz, Iran

2. Assistant Professor in Physiology, Department of Biology, College of Sciences, Shiraz Branch, Islamic Azad University, Shiraz, Iran

Received: 31 Oct 2017, Accepted: 7 Feb 2018

Abstract

Background: Monosodium glutamate (MSG) is a widely-used flavor enhancer and stabilizer in ready-made or packaged foods. The excessive use of MSG has been shown to increase oxidative stress in different regions of the brain. In this study, the neuroprotective effect of L-carnitine was investigated against MSG intoxication in granular cell of cerebellum in rats.

Materials and Methods: 48 adult male Wistar rats were randomly divided into 6 groups: the control, sham (normal saline treated), MSG (3%), L-Carnitine200, MSG+L-Carnitine100 and MSG+L-Carnitine200. After 30 days of treatment, through transcatheter perfusion, the rats were sacrificed and histopathological analyses were conducted on cerebellum.

Results: The results indicated that the density of granular cells in cerebellar folium IV, V and VI of rats in the MSG group had significantly decreased in comparison to that of the control and sham groups. Furthermore, the MSG+L-Carnitine200 group showed the higher density of granular cells compared with the MSG group in the three folia.

Conclusion: Treatment with L-Carnitine could protect the granular cells in cerebellum against MSG intoxication in rats.

Keywords: Granular cell of cerebellum, L-carnitine, Mono sodium glutamate, Rat

*Corresponding Author:

Address: Department of Biology, College of Sciences, Shiraz Branch, Islamic Azad University, Shiraz, Iran

Email: amin.edalatmanesh@gmail.com

اثر مونوسدیم گلوتامات و ال - کارنیتین بر ساختار و تراکم سلول‌های گرانولار مخچه در موش صحرایی

مژده فتاح زاده^۱، محمد امین عدالت منش^{۲*}

۱. کارشناس ارشد فیزیولوژی جانوری، گروه زیست شناسی، دانشکده علوم، واحد شیراز، دانشگاه آزاد اسلامی، شیراز، ایران

۲. استادیار فیزیولوژی، گروه زیست شناسی، دانشکده علوم، واحد شیراز، دانشگاه آزاد اسلامی، شیراز، ایران

تاریخ دریافت: ۹۶/۸/۹، تاریخ پذیرش: ۹۶/۱۱/۱۸

چکیده

زمینه و هدف: مونوسدیم گلوتامات (MSG) به عنوان تثبیت کننده و چاشنی غذایی با کاربرد گسترده در غذاهای آماده می باشد. مصرف بیش از حد MSG استرس اکسیداتیو را در نواحی مختلف مغز افزایش می دهد. مطالعه حاضر اثر محافظت کننده عصبی ال-کارنیتین را بر مسمومیت MSG در سلول‌های گرانولار مخچه موش‌های صحرایی بررسی می نماید.

مواد و روش‌ها: تعداد ۴۸ سر موش صحرایی نر بالغ نژاد ویستار به صورت تصادفی در ۶ گروه کنترل، شاهد (دریافت کننده نرمال سالین)، گروه دریافت کننده سدیم منو گلوتامات (MSG، ۳ درصد)، گروه دریافت کننده ال کارنیتین (L-Carnitine، ۲۰۰ میلی گرم بر کیلوگرم) و گروه‌های دریافت کننده سدیم منو گلوتامات و ال-کارنیتین با دوزهای ۱۰۰ و ۲۰۰ میلی گرم بر کیلوگرم وزن بدن (MSG+L-Carnitine100, MSG+L-Carnitine200) قرار گرفتند. پس از پایان دوره یک ماهه تیمار، حیوانات با روش پرفیوژن ترانس کاردیالی قربانی شدند و مطالعات هیستوپاتولوژیک بر روی مخچه صورت گرفت.

یافته‌ها: نتایج نشان داد که تراکم سلول‌های گرانولار در فولیای IV، V و VI مخچه در گروه MSG نسبت به گروه‌های کنترل و شاهد کاهش معنی داری دارد. هم‌چنین، گروه MSG+L-Carnitine200 در هر سه فولیای مورد بررسی تراکم بالاتری از سلول‌های گرانولار را نسبت به گروه MSG نشان داد.

نتیجه گیری: تیمار با ال-کارنیتین توانسته است سبب حفاظت سلول‌های گرانولار مخچه موش‌های صحرایی در برابر مسمومیت با MSG شود.

واژگان کلیدی: سلول‌های گرانولار مخچه، منو سدیم گلوتامات، ال-کارنیتین، موش صحرایی

*نویسنده مسئول: ایران، شیراز، دانشگاه آزاد اسلامی واحد شیراز، دانشکده علوم، گروه فیزیولوژی

Email: amin.edalatmanesh@gmail.com

مقدمه

منو سدیم گلوتامات (MSG) یکی از افزودنی‌ها و چاشنی‌های غذایی است که در غذاهای فرآوری شده، به طور گسترده در جهان استفاده می‌گردد، چرا که موجب تقویت طعم، عطر و اسیدیته غذا می‌شود (۱). گزارشات نشان می‌دهد که MSG برای انسان و حیوانات آزمایشگاهی سمی است (۲). تجویز MSG در موش‌های صحرایی سبب گیجی، کم‌اشتهایی، عدم تعادل و بی‌حرکتی می‌شود. از طرفی مشخص شده است که در گروه‌های تحت تیمار با MSG دچار آسیب‌های مخچه می‌شوند (۳). از دیگر مضرات مصرف این ماده می‌توان احتمال ابتلا به دژنراسیون شبکه، اختلال در غدد درون‌ریز، سکنه مغزی، صرع، درد نوروپاتی، اسکیزوفرنی، اضطراب، افسردگی، بیماری پارکینسون، بیماری آلزایمر، بیماری هانتینگتون و اسکروزیس آمیوتروفیک جانبی اشاره نمود (۴).

اگر مخچه به عنوان هماهنگ‌کننده حرکات دچار اختلال گردد، علائمی شامل اختلال تعادل، کاهش توان عضلانی و اختلال هماهنگی ارادی را به دنبال خواهد داشت (۵). اختلال در عملکرد مخچه سبب بروز آتاکسی، عدم تشخیص دقیق فاصله، لرزش ارادی، سخن‌گفتن بریده بریده، هیپوتونی و برخی از انواع نیستاگموس شده و آسیب به مخچه هم‌چنین باعث از بین رفتن دقت و توالی در حرکات می‌گردد (۶). سلول‌های گرانولار مخچه، نورون‌هایی هستند که به صورت گذرا و پایدار باعث بیان و انتقال گابا آرژیک می‌شوند (۷) و دارای عملکرد مهاری-تونیک هستند (۸). وسعت لایه گرانولار در مخچه انسان، حدود ۵۰۰۰۰ میلی‌متر مربع می‌باشد. تعداد سلول‌های گرانولار هم در چندین بیلون تخمین زده شده است و بزرگترین جمعیت سلولی در مغز پستانداران هستند. این لایه، نقشی کلیدی در مسیر انتقال اطلاعات حرکتی و یادگیری به سلول‌های پورکینز بازی می‌کند. سلول‌های گرانولار از طریق سیناپس با نورون‌های حد

واسط و سایر سلول‌های عصبی نقشی کلیدی در عملکرد مخچه ایفا می‌کنند (۹).

آل-کارنیتین یک آمینواسید غیر ضروری است. آمینواسید تغییر شکل یافته آل-کارنیتین، تقریباً در همه گونه‌های حیوانات و حتی در برخی از گونه‌های عالی گیاهی به صورت اندوژن تولید می‌شود (۱۰). وظایف آل-کارنیتین را می‌توان به صورت زیر خلاصه کرد: انتقال اسیدهای چرب فعال شده از سیتوپلاسم به ماتریکس میتوکندری برای انجام بتا اکسیداسیون، انتقال محصولات حاصل از بتا اکسیداسیون در پراکسی زوم‌ها شامل استیل کوآنزیم آ به میتوکندری برای اکسید شدن به دی اکسید کربن و آب در چرخه کربس، تعدیل نسبت استیل کوآنزیم آ به کوآنزیم آ، ذخیره انرژی به صورت آسیل کارنیتین، تعدیل اثرات گروه‌های آسیلی که به طور ناقص متابولیزه می‌شوند و تبدیل آن‌ها به استرهای کارنیتین، افزایش رشد با استفاده از مقادیر بالای چربی برای تولید انرژی و صرفه جویی در مصرف پروتئین، افزایش قدرت سیستم ایمنی بدن، دفع مواد مازاد از متابولیسم اسیدهای چرب و بافری کردن زنجیره COA (۱۱).

تأثیر آل-کارنیتین بر پراکسیداسیون لیپیدها در نواحی مختلف مغز موش‌های صحرایی پیر نسبت به نمونه جوان، بیانگر کاهش فعالیت آنزیم‌های آنتی اکسیدانی (سوپراکسید دیسموتاز، کاتالاز، گلوکاتایون پراکسیداز) در قسمت‌های مختلف مغز حیوانات پیر نسبت به حیوانات جوان است. از طرفی مشخص گردید که تجویز آل-کارنیتین سبب افزایش فعالیت آنزیم‌های فوق در جسم مخطط، قشر مغز و هیپوکامپ می‌شود (۱۲).

با توجه به این که طبق بررسی‌های انجام شده تاکنون مطالعه‌ای در خصوص تأثیر آل-کارنیتین بر مخچه موش‌های صحرایی تحت تیمار با مونسدیم گلوتامات انجام نشده است، این مطالعه به منظور تعیین اثر این ترکیب بر دانسته نورونی در فولیای IV، V و VI مخچه موش‌های صحرایی تحت تیمار با مونسدیم گلوتامات انجام گردید.

مواد و روش‌ها

حیوانات و القاء مدل: حیوانات مورد آزمایش در این مطالعه تجربی شامل ۴۸ سر موش صحرایی نر از نژاد ویستار با میانگین وزنی 210 ± 15 گرم می باشد که از مرکز پرورش و نگهداری حیوانات آزمایشگاهی دانشگاه علوم پزشکی شیراز تهیه و در آزمایشگاه تحقیقاتی علوم جانوری دانشگاه آزاد اسلامی واحد شیراز نگهداری و مورد آزمایش قرار گرفتند. به منظور حصول سازش با محیط، آزمایش‌ها پس از گذشت حداقل ۱۰ روز بعد از انتقال آن‌ها به آزمایشگاه انجام شد. جهت تغذیه حیوانات از غذای استاندارد آزمایشگاهی (شرکت خوراک دام فارس، ایران) استفاده گردید. آب و غذا به صورت آزادانه در اختیار حیوانات قرار داده شد. در کل دوره آزمایش درجه حرارت محیط 22 ± 2 درجه سانتی‌گراد و رطوبت 55 ± 3 درصد حفظ شد و دوره نوری ۱۲ ساعت روشنایی و دوره تاریکی ۱۲ ساعت فراهم شد. کلیه مراحل کار با حیوانات، طبق قوانین حمایت از حیوانات آزمایشگاهی و با نظارت کمیته اخلاقی دانشگاه آزاد اسلامی واحد شیراز با کد اخلاق ۱۳۹۵۰۴۱۱/۴۱۵ انجام شد.

حیوانات به طور کاملاً تصادفی در ۶ گروه تقسیم بندی شدند (تعداد ۸ سر حیوان در هر گروه)، شامل: گروه کنترل که هیچ نوع تیماری بر روی آن‌ها صورت نگرفت، گروه شاهد، گروه دریافت کننده سدیم منو گلوتامات (MSG)، گروه دریافت کننده ال-کارنیتین (Sigma, USA) با دوز حداکثر (L-Carnitine200)، گروه دریافت کننده سدیم منو گلوتامات (Merck, Germany) و ال- کارنیتین با دوز حداقل (MSG+L-) و ال- کارنیتین (Carnitine100) و گروه دریافت کننده سدیم منو گلوتامات و ال- کارنیتین با دوز حداکثر (MSG+L-) (Carnitine200).

حیوانات گروه شاهد، حلال ال-کارنیتین یعنی نرمال سالین را برابر با حجم محلول داده شده به گروه‌های تجربی به صورت گاوآژ دریافت کردند.

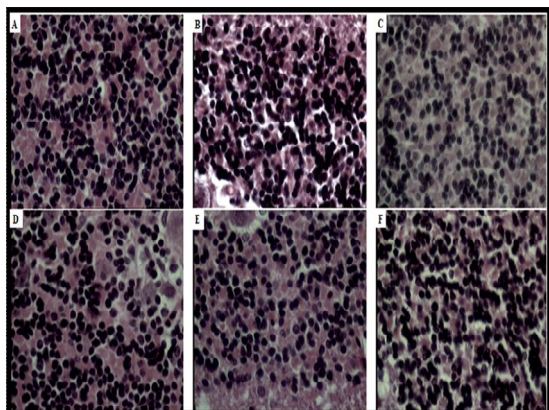
در گروه‌های دریافت کننده MSG، حیوانات ۳ گرم از مونوسدیم گلوتامات را در ۱۰۰ گرم جیره غذایی، روزانه به مدت ۳۰ روز دریافت نمودند (۳ درصد در رژیم غذایی). آب و غذا به صورت آزادانه در اختیار حیوانات قرار گرفت. حیوانات ال- کارنیتین را با دوزهای ۱۰۰ و ۲۰۰ میلی گرم بر کیلوگرم وزن بدن به صورت گاوآژ دریافت داشتند. تجویز ال- کارنیتین و MSG به مدت ۳۰ روز به حیوانات انجام شد.

هیستوپاتولوژی- پرفیوژن ترانس کاردیالی: در پایان دوره تیمار و جهت انجام مطالعات بافت‌شناسی، حیوانات با مخلوطی از دو داروی کتامین هیدروکلراید (۱۰۰ میلی‌گرم بر کیلوگرم) و زایلازین (۵۰ میلی‌گرم بر کیلوگرم) بیهوش شدند. سپس، پرفیوژن ترانس کاردیالی انجام شد. پس از اتمام پرفیوژن مغز به دقت از مجسمه خارج و بلافاصله با ترازوی دقیق توزین شد. سپس، آماده سازی بافت مخچه جهت برش-گیری صورت گرفت و برش‌های به دست آمده به روش هماتوکسیلین-ئوزین رنگ آمیزی شدند و تصویربرداری‌های میکروسکوپی با میکروسکوپ نوری (Olympus BH2, Japan) صورت گرفت.

تعیین تراکم سلول‌های گرانولار: جهت تعیین موقعیت فولیاهای مختلف مخچه با استفاده از اطلس مغز موش صحرایی (اطلس پاکسینوس و واتسون)، تصاویر به دست آمده از اسلایدهای تهیه شده با تصاویر اطلس مطابقت داده شد. پس از حصول اطمینان از موقعیت صحیح هر فولیا، تعداد کلی سلول‌ها در مناطق مختلف مخچه با استفاده از رنگ آمیزی هماتوکسیلین-ئوزین تخمین زده شدند. مشاهدات در هر دو نیمه راست و چپ مخچه صورت گرفت. سپس میانگین اعداد به دست آمده از دو نیمه راست و چپ مورد در هر سه فولیوم مورد بررسی آماری قرار گرفت.

در این مرحله، از روش نمونه برداری تصادفی استفاده شده است و برای شمارش سلول‌های گرانولار فولیای IV، V و VI، از روش دایسکتور استفاده گردید. در این

MSG می باشد. هرچند، تجویز آل-کارنیتین تا حدی توانسته است از میزان این مرگ نرونی جلوگیری به عمل آورد و کاهش تعداد نوروں های رنگ پریده در برش های لایه سلولی گرانولار موش های صحرایی در گروه های دریافت کننده آل- کارنیتین موید این مطلب می باشد (شکل ۱).



شکل ۱. فتومیکروگراف لایه گرانولار مخچه در گروه های مورد بررسی بزرگ نمایی $\times 400$ رنگ آمیزی هماتوکسیلین آنوزین حروف A, B, C, D, E و F به ترتیب عبارتند از: گروه کنترل، شاهد، گروه MSG، گروه L-Carnitine200، گروه MSG+L- Carnitine100 و گروه MSG+L-Carnitine200. داده‌ها به صورت میانگین \pm انحراف معیار نشان داده شده است. گروه‌های دارای حرف مشترک اختلاف معنی داری با یکدیگر ندارند.

استریولوژی

نتایج حاصل از مطالعه حاضر نشان داد که در تراکم سلول‌های گرانولار در هر سه فولیای مورد بررسی و در گروه‌های مورد مطالعه اختلاف معنی داری وجود دارد ($p < 0/0001$). در واقع، بین گروه کنترل و شاهد در هر سه فولیا اختلاف معنی داری مشاهده نشد ($p = 0/977$). بین گروه شاهد و گروه MSG، اختلاف معنی داری در هر سه فولیای IV، V و VI در سطح $p < 0/0001$ به چشم می‌خورد. گروه L-Carnitine200 هیچ اختلاف معنی داری با گروه‌های کنترل و شاهد نشان نداد، اما با گروه MSG در هر سه فولیای مورد بررسی دارای اختلاف معنی داری داشت ($p < 0/0001$).

روش، سلول‌ها، در یک چهارچوب مرجع شمارش می گردند. اگر سلولی در هر دو چهارچوب باشد، در شمارش محسوب نمی شود. اما اگر سلولی در چهارچوب مرجع باشد، ولی در چهارچوب بعدی (برش دوم) نباشد، شمارش می شود (۱۳).

پس از شمارش سلول‌ها، دانسیته نرونی بدین گونه

$$NA = \sum Q / \sum P \times AH \text{ می گردد:}$$

$$NA = \text{دانسیته نرونی}$$

$$\sum Q = \text{مجموع سلول های شمارش شده در یک}$$

نمونه

$$\sum P = \text{تعداد دفعات نمونه برداری شده در یک}$$

نمونه

$$A = \text{مساحت چهارچوب نمونه برداری}$$

$$H = \text{فاصله بین دو برش متوالی یا ضخامت هر برش}$$

تحلیل آماری

نتایج حاصل از مطالعات بافتی توسط نرم افزار SPSS و از طریق روش تحلیل واریانس یک طرفه و تست دانکن برای هر آزمون جداگانه آنالیز و با یکدیگر مقایسه شدند و نمودارهای آن‌ها بر اساس اطلاعات به دست آمده از آنالیز اعداد رسم گردیدند. مقادیر به کار گرفته شده میانگین \pm انحراف معیار (SEM) می باشد. از نظر آماری مقادیر $p < 0/05$ معنی دار در نظر گرفته شد.

یافته ها

هیستوپاتولوژی

بررسی کیفی مقاطع میکروسکوپی به دست آمده از لایه سلولی گرانولار در فولیای IV، V و VI مخچه نشان داد که دانسیته ی سلولی گرانولار به طور معنی داری در گروه MSG نسبت به گروه کنترل و شاهد کاهش داشته است. بدین ترتیب که در یک سطح مقطع مشخص تعداد نوروں ها در گروه کنترل بیشتر از گروه MSG می باشد (شکل ۱). کاهش تعداد سلول های رنگ گرفته نشان دهنده ی مرگ نرونی در لایه سلولی گرانولار موش صحرایی تیمار شده با

Carnitine200 تنها گروه MSG+L-Carnitine200 با گروه های کنترل، شاهد و L-Carnitine200 اختلاف معنی داری دارد (جدول ۱).

نتایج حاصل از تحلیل واریانس یک طرفه نشان داد که بین گروه های MSG+L- و MSG+L-Carnitine 100 و Carnitine200 نسبت به گروه های کنترل، شاهد و L-

جدول ۱. میانگین \pm انحراف معیار تراکم نورون های گرانولار در فولیاهای مختلف مخچه گروه های مورد مطالعه

فولیوم VI (n/mm ³)	فولیوم V (n/mm ³)	فولیوم IV (n/mm ³)	گروه پارامتر (n=۸)
^a ۱۵۱/۶۰ \pm ۶/۱۴	^a ۱۵۶/۴۸ \pm ۵/۵۳	^a ۱۴۹/۴۰ \pm ۳/۱۹	کنترل
^a ۱۴۹/۴۰ \pm ۸/۵۴	^a ۱۵۷/۳۷ \pm ۵/۶۴	^a ۱۵۲/۶۰ \pm ۳/۵۷	شاهد
^b ۹۹/۴۰ \pm ۵/۴۷	^b ۱۰۲/۳۷ \pm ۴/۹۷	^b ۹۲/۴۰ \pm ۵/۰۱	MSG
^a ۱۴۲/۸۱ \pm ۸/۱۴	^a ۱۴۷/۶۱ \pm ۶/۶۴	^a ۱۴۸/۴۵ \pm ۴/۷۴	L-Carnitine200
^b ۱۰۵/۴۰ \pm ۶/۷۱	^{bc} ۱۱۳/۸۱ \pm ۸/۸۴	^b ۹۶/۶۰ \pm ۴/۹۲	MSG+L-Carnitine100
^a ۱۳۹/۷۱ \pm ۶/۴۸	^a ۱۳۶/۴۱ \pm ۱۰/۴۸	^a ۱۳۸/۶۰ \pm ۶/۴۹	MSG+L-Carnitine200

بحث

پاتولوژی ایجاد شده توسط یون های کلسیم خارج سلولی است که با فعال شدن این گیرنده ها سبب افزایش بیش از اندازه غلظت کلسیم درون سلولی و به دنبال آن آپوپتوز و مرگ سلولی می گردد (۱۴). مطالعات دیگر نشان داده اند که MSG سبب مرگ سلول های گرانولار مخچه در محیط کشت اولیه می گردد (۱۵). افزایش غلظت سدیم منو گلوتامات به عنوان یک آمینو اسید تحریکی، همراه با دیپلاریزاسیون و افزایش فعالیت گیرنده گلوتاماتی می باشد که سبب سمیت تحریکی و نکروز نورونی می گردد (۱۵). در واقع، افزایش سطح گلوتامات منجر به افزایش ورود کلسیم، ایجاد استرس اکسیداتیو با تولید رادیکال های آزاد، اختلال در عملکرد میتوکندری و در نهایت آپوپتوز سلولی می گردد (۱۶). افزایش سطح خارج سلولی گلوتامات سبب خروج اسکوربات (اصلی ترین آنتی اکسیدانت درون سلولی) از سلول ها و آسیب به آن ها می گردد (۱۷).

مخچه یکی از ساختارهای مغزی است که در برخی از اختلالات تکاملی شناختی و رفتاری نظیر نقصان توجه و تمرکز، بیش فعالی، اوتیسم و شیذوفرنی درگیر است. مطالعات نوروسایکولوژیک در بیماران مبتلا به آتاکسی های مخچه ای

در پژوهش حاضر کاهش معنی داری در تعداد سلول های گرانولار مخچه در گروه دریافت کننده سدیم منو گلوتامات و در فولیای IV، V و VI نسبت به گروه کنترل و شاهد مشاهده گردید. مطالعات اخیر نشان داده که سلول های بخش قشری مخچه در مواجهه با سدیم منو گلوتامات دچار آسیب می شوند (۱۰). از طرفی نشان داده شده است که MSG نقشی کلیدی در مرگ سلول های عصبی بازی می کند (۱۱).

اختلال در سلول های لایه دانه دار مخچه می تواند با تغییرات عملکردی، سلامت جسمی و شناختی را به مخاطره بیندازد. اثرات تخریب عصبی القاء شده توسط مواد شیمیایی معمولاً با الگوهای مختلف همانند مرگ نورونی، گلیوزیس، آکسون های متورم و یا از بین رفته و یا تخریب غلاف میلین مشخص می شود (۱۲). مونوسدیم گلوتامات به عنوان ماده سمی در سلول های عصبی عمل کرده، تمام سلول را تحت تاثیر قرار می دهد و باعث نقص در نفوذپذیری غشاء و حجم هموستاز سلول گردد (۱۳). اثرات نوروتوکسیک MSG به عنوان آگونیست گیرنده NMDA در مخچه وابسته به

طرفی ال کارنیتین به صورت وابسته به دوز توانسته تا حدودی از عوارض ناشی از سدیم منو گلوتامات بر سلول های گرانولار مخچه جلوگیری نماید.

تشکر و قدردانی

مقاله حاضر برگرفته از پایان نامه کارشناسی ارشد خانم مژده فتاح زاده می باشد. نویسندگان بر خود لازم می- دانند از زحمات عزیزانی که در نگارش این مقاله یاری رساندند، قدردانی نمایند.

منابع

- Husarova V, Ostatnikova D. Monosodium Glutamate Toxic Effects and Their Implications for Human Intake: A Review, *JMED Res* 2013; 1(5): 1-12.
- Henry-Unaeze HN. Update on food safety of monosodium l-glutamate (MSG). *Pathophysiology* 2017; pii: S0928-4680(17)30072-X.
- Hashem HE, El-Din Safwat MD, Algaidi S. The effect of monosodium glutamate on the cerebellar cortex of male albino rats and the protective role of vitamin C (histological and immunohistochemical study). *J Mol Histol* 2012; 43(2):179-86.
- Kolawole OT. Assessment of the effects of monosodium glutamate on some biochemical and hematological parameters in adult Wistar rats. *Am J BioSci* 2013; 1 (1): 11-15.
- Bologna M, Berardelli A. Cerebellum: An explanation for dystonia? *Cerebellum Ataxias*. 2017; 4:6.
- Schmahmann J D. Essentials of Cerebellum and Cerebellar Disorders. In: *A Brief History of the Cerebellum*: Springer 2016; 5-20.
- Diaz MR, Wadleigh A, Kumar S, De Schutter E, Valenzuela CF. Na⁺/K⁺-ATPase inhibition partially mimics the ethanol-induced increase of the Golgi cell-dependent component of the tonic GABAergic current in rat cerebellar granule cells. *PLoS One* 2013; 8(1): e55673.

نیز اختلالات شناختی را نشان داده است (۱۸). از طرفی، با توجه به این که مطالعات تصویر برداری رزونانس مغناطیسی عملکردی از مخچه انسان نقش فولیهای IV تا VI را در عملکردهای شناختی، حافظه، سطوح بالای پردازشی مانند عملکردهای اجرایی و فضایی دقیق نشان داده است (۱۹)، بنابراین در مطالعه حاضر به اثر هیستوپاتولوژیک این نواحی از مخچه تحت تیمار با MSG پرداخته شد.

از آنجایی که کاهش سطح آنتی اکسیدانی با افزایش و تجمع گونه های فعال اکسیژن و رادیکال های آزاد که منجر به استرس اکسیداتیو و آسیب اکسیداتیو به DNA میتوکندری ها می شوند، همراه است و همه این عوامل نقش پاتوژنیک در آسیب به یک اندام دارند (۲۰)، در مطالعه ی حاضر افزایش معنی داری در تراکم سلول های گرانولار در فولیهای IV، V و VI مخچه در گروه های دریافت کننده گلوتامات نسبت به گروه MSG مشاهده شد. به طوری که در گروه تحت تیمار با ال-کارنیتین با دوز ۲۰۰ میلی گرم بر کیلوگرم به میزان قابل توجهی از کاهش سلول های فوق جلوگیری شده بود. هرچند، در گروه دریافت کننده ال-کارنیتین با دوز ۱۰۰ میلی گرم بر کیلوگرم تغییر محسوسی نسبت به گروه MSG مشاهده نشد. از این رو، می توان عنوان کرد که ال-کارنیتین به صورت وابسته به دوز عمل می کند. برخی از مطالعات نشان داده اند که ال-کارنیتین توانایی زیادی در کاهش استرس اکسیداتیو دارد و از این طریق سبب حفاظت از سیستم عصبی مرکزی می شود (۱۲). بنابراین به نظر می رسد ال-کارنیتین به دلیل خاصیت آنتی اکسیدانی، نقش مهمی در حفاظت از غشاء سلول ها در مقابل رادیکال های آزاد و پدیده استرس اکسیداتیو ایفا می کند.

نتیجه گیری

نتایج حاصل از این پژوهش نشان داد که سدیم منو گلوتامات اثرات مخربی بر بافت مخچه دارد و سبب کاهش سلول های گرانولار در موش های صحرایی می گردد. از

8. Spanne A, Jorntell H. Processing of multi-dimensional sensorimotor information in the spinal and cerebellar neuronal circuitry: a new hypothesis. *PLoS Comput Biol* 2013; 9(3): e1002979.
9. Szemes M, Davies RL, Garden CL, Usowicz MM. Weaker control of the electrical properties of cerebellar granule cells by tonically active GABAA receptors in the Ts65Dn mouse model of Down's syndrome. *Mol Brain* 2013; 6(1): 33.
10. Ribas GS, Vargas CR, Wajner M. L-carnitine supplementation as a potential antioxidant therapy for inherited neurometabolic disorders. *Gene* 2014; 533(2):469-76.
11. Zanelli SA, Solenski NJ, Rosenthal RE, Fiskum G. Mechanisms of ischemic neuroprotection by acetyl-L-carnitine. *Ann N Y Acad Sci* 2005; 1053:153-61.
12. Rani PJ, Panneerselvam C. Effect of L-carnitine on brain lipid peroxidation and antioxidant enzymes in old rats. *J Gerontol A Biol Sci Med Sci* 2002. 57(4):B134-7.
13. Shams-Alam S, Edalatmanesh M A. The Effete of Lithium Chloride on the Granular Cell Density in Cerebellar Folia V and VI in a Trimethyltin Intoxication Model. *Shefaye Khatam*. 2015; 3 (2) :41-48.
14. Hamann M, Rossi DJ, Mohr C, Mohr C, Andrade AL, Attwell D. The electrical response of cerebellar Purkinje neurons to simulated ischaemia. *Brain* 2005; 128: 2408-2420.
15. Haratipour H, Hesaraki S, Yahyaei B. Effect of Monosodium glutamate on rat cerebellum. *J Gorgan Uni Med Sci* 2005; 17(3): 18-23.
16. Jiang SX, Lertvorachon J, Hou ST, Konishi Y, Webster J, Mealing G, et al. Chlortetracycline and demeclocycline inhibit calpains and protect mouse neurons against glutamate toxicity and cerebral ischemia. *J Biol Chem* 2005; 280:33811–33818.
17. Shih AY, Erb H, Sun X, Toda S, Kalivas PW, Murphy TH. Cystine/glutamate exchange modulates glutathione supply for neuroprotection from oxidative stress and cell proliferation. *J Neurosci* 2006; 26:10514–10523.
18. Mandolesi L, Leggio MG, Spirito F, Federico F, Petrosini L. Is the cerebellum involved in the visuo-locomotor associative learning? *Behav Brain Res* 2007; 184:47-56.
19. Stoodley CJ, Valera EM, Schmahmann JD. Functional topography of the cerebellum for motor and cognitive tasks: an fMRI study. *Neuroimage* 2012; 59(2): 1560-70.
20. Reistad T, Mariussen E, Ring A, Fonnum F. In vitro toxicity of tetrabromobisphenol-a on cerebellar granule cells: cell death, free radical formation, calcium influx and extracellular glutamate. *Toxicol Sci* 2007; 96:268–278.