

## A Case of Hydatid Cyst Recurrence in Different Areas of the Body

Shahin Fateh<sup>1\*</sup>, Alireza Mohammadi<sup>2</sup>, Mania Beyranvand<sup>3</sup>

1. Assistant Professor, Department of Surgery, Faculty of Medicine, Arak University of Medical Sciences, Arak, Iran

2. Assistant Professor, Department of Neurosurgery, Faculty of Medicine, Arak University of Medical Sciences, Arak, Iran

3. General Surgeon, Khorramabad Shohada Ashaer Hospital, Lorestan University of Medical Sciences, Khorramabad, Iran

Received: 16 Jan 2017, Accepted: 24 May 2017

---

### Abstract

**Introduction:** Echinococcosis or hydatid cyst disease is one of the most common infectious diseases between animals and humans (zoonosis) that is endemic in all the countries of the Mediterranean region, including Iran. Pelvic involvement is rare, and the involvement of the uterus is very rare.

**Case Report:** 26-year-old female patient complained of limb paresis, ataxia and progressive headaches diagnosed with hydatid cyst of the brain was undergone surgery. The pain and slight swelling in the area of the wrist occurred, one year later and with the same diagnosis, surgery was performed again. Abdominal ultrasound showed two cystic lesions in the suprapubic region with a diagnosis of hydatid cyst of the uterus, 3 years later, surgery was performed. In all cases, the diagnosis was confirmed by pathology.

**Discussion:** Follow-up of patients with radiologic and serologic methods is necessary.

**Conclusion:** In patients with any clinical manifestation of endemic areas, particularly if there is a previous history of hydatidosis, hydatid cyst should be considered in terms of risk.

**Keywords:** Different parts of the body, Hydatid cyst, Recurrence

\*Corresponding Author:

Address: Department of Surgery, Faculty of Medicine, Arak University of Medical Sciences, Arak, Iran

Email: fateh.sh@arakmu.ac.ir

## گزارش یک مورد عود مکرر کیست هیداتیک در نواحی مختلف بدن

شاهین فاتح<sup>۱\*</sup>، علی رضا محمدی<sup>۲</sup>، مانیا بیرانوند<sup>۳</sup>

۱. استادیار، گروه جراحی دانشکده پزشکی، دانشگاه علوم پزشکی اراک، اراک، ایران

۲. استادیار، گروه جراحی مغز و اعصاب دانشکده پزشکی، دانشگاه علوم پزشکی اراک، اراک، ایران

۳. متخصص جراحی عمومی، بیمارستان شهدای عشایر خرم آباد، دانشگاه علوم پزشکی لرستان، خرم آباد، ایران

تاریخ دریافت: ۹۵/۱۰/۲۷ تاریخ پذیرش: ۹۶/۳/۳

### چکیده

**مقدمه:** بیماری کیست هیداتیک یکی از مهم‌ترین بیماری‌های عفونی مشترک بین انسان و حیوان است که در کشورهای ناحیه مدیترانه از جمله ایران اندمیک می‌باشد. درگیری ناحیه لگن از جمله رحم بسیار نادر است.

**گزارش مورد:** بیمار خانم ۲۶ ساله با شکایت پارزی اندام، عدم تعادل پیش‌رونده و سردرد با تشخیص کیست هیداتیک مغز، جراحی شد. یک سال بعد با درد و تورم خفیف در ناحیه‌ی مچ دست با همان تشخیص مجدد جراحی شد. سه سال بعد، بعد از مشاهده دو ضایعه‌ی کیستیک در ناحیه سوپراپوبیک با سونوگرافی با تشخیص کیست هیداتیک رحم، تحت جراحی قرار گرفت. در تمام موارد تشخیص با پاتولوژی تأیید شد.

**بحث:** پی‌گیری بیماران با استفاده از روش‌های رادیولوژیک و سرولوژیک ضروری است.

**نتیجه‌گیری:** بیماران با هر گونه تظاهر بالینی در نواحی اندمیک به خصوص در صورت وجود سابقه قبلی هیداتیدوز باید از نظر ابتلا به کیست هیداتیک بررسی شوند.

**واژگان کلیدی:** نقاط مختلف بدن، کیست هیداتیک، عود بیماری.

\*نویسنده مسئول: ایران، اراک، دانشگاه علوم پزشکی اراک، دانشکده پزشکی، گروه جراحی

Email: fateh.sh@arakmu.ac.ir

## مقدمه

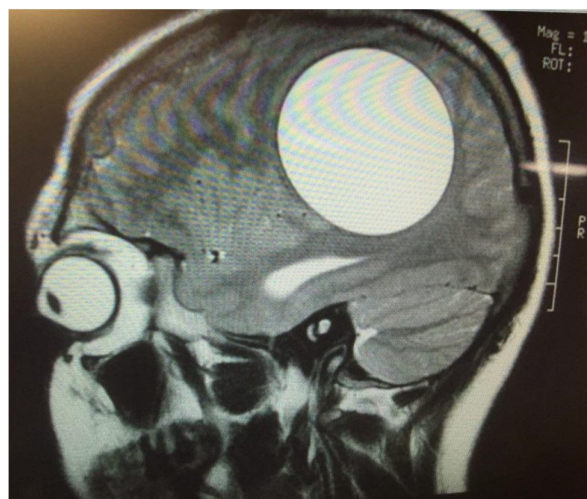اکینوкокوزیس یا بیماری کیست هیداتیک یکی از مهم‌ترین و کشنده‌ترین بیماری عفونی مشترک بین انسان و حیوان (zoonosis) محسوب می‌شود. این بیماری در تمام کشورهای ناحیه مدیترانه از جمله ایران اندمیک می‌باشد و انسان می‌تواند به عنوان میزبان واسطه از طریق مصرف سبزیجات آلوده درگیر شود (۱). میزان کلی عود این بیماری از ۴ تا ۲۲ درصد گزارش شده است (۲). در صورت درگیری مغزی این بیماری اصولاً خود را با علائم مربوط به ضایعه‌ی فضاگیر نشان می‌دهد (۳). درگیری لگنی در این

بیماری نادر است و در این میان درگیری رحم بسیار نادر است که در بسیاری از موارد بدون علامت بروز می‌کند (۴).

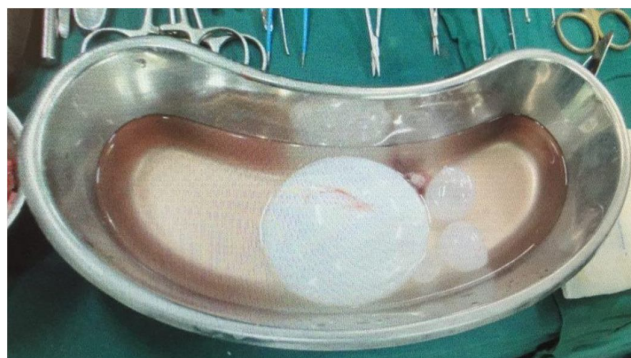## معرفی مورد

بیمار خانم ۲۶ ساله‌ی خانه‌دار، ساکن روستا و در ارتباط با دام و سگ که در شهریور ۱۳۹۰ به دنبال پارزی اندام، عدم تعادل پیش‌رونده و سردرد از حدود دو ماه قبل، به بیمارستان مراجعه کرده و تحت تصویربرداری از مغز قرار گرفت. در تصاویر به دست آمده ضایعه‌ی کیستیک به قطر ۴ سانتی‌متر در ناحیه‌ی پاریتواکسیپیتال سمت راست رویت شد (شکل ۱، ۲). لذا بیمار با تشخیص احتمالی کیست هیداتیک تحت جراحی قرار گرفت.

شکل ۱. ضایعه کیست در ناحیه اکسیپیتوپاریتال



شکل ۲. تصویر کیست مغز بعد از جراحی بدون پاره شدن



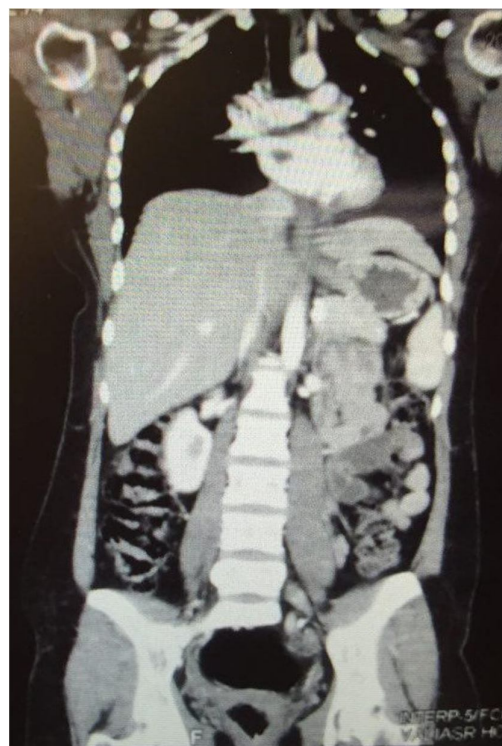
سال از طریق مراجعه‌ی سرپایی ۶ ماهه و تصویر برداری MRI شد.

طی آخرین نوبت بررسی‌ها، ۳ سال بعد از آخرین جراحی (۱۳۹۴)، برای بیمار سونوگرافی شکم درخواست شد که دو ضایعه‌ی کیستیک به ابعاد ۵۷\*۲۷ میلی‌متر در ناحیه سوپراپوبیک مشاهده شد. در معاینه به جز تندرست مختصر ناحیه‌ی سوپراپوبیک نکته‌ی دیگری یافت نشد. با احتمال عود کیست هیداتید رادیوگرافی قفسه سینه، MRI، CBC و (enzyme-linked immunosorbent) ELISA درخواست شد. در MRI لگن دو ضایعه‌ی اینترامورال در دیواره رحم به همراه یک ضایعه‌ی مشکوک در ناحیه‌ی آدنکس راست رویت شد. (شکل ۳) در ضمن بررسی ELISA از نظر اکتینوکوکوس مثبت بود.

طی جراحی ضایعه به طور کامل بدون وقوع رخدادهای spillage خارج شد. با بررسی پاتولوژیک تشخیص کیست هیداتید قطعی شد. بیمار پس از جراحی، تحت درمان کموتراپی با داروی آلبندازول ۴۰۰ میلی‌گرم دوبار در روز، به مدت دو ماه قرار گرفت.

یک سال بعد (دی ۱۳۹۱) بیمار دچار احساس درد و تورم خفیف در ناحیه‌ی مچ دست راست شد که بعد از مراجعه و تصویربرداری از ناحیه درگیر، تشخیص کیست هیداتید مطرح شد. جراحی دوم جهت خروج کامل کیست صورت گرفت. با توجه به عود بیماری توصیه به کموتراپی توسط پرازول کوننال ۴۰ میلی‌گرم به ازای هر کیلوگرم وزن بدن ۲ بار در هفته به مدت ۲ ماه و انجام پیگیری برای دو

شکل ۳. MRI بدن



بوده و در صورت ایجاد هیداتیدوز در این نواحی، معمولاً به صورت اولیه بوده است (۹-۱۲).

گزارش مواردی از عود بیماری کیست هیداتید در مناطق غیر معمول چون ستون فقرات و سیستم عصبی مرکزی که از محل اولیه بیماری متفاوت بوده وجود دارد (۱۲، ۱۳).

برای تشخیص بیماری هیداتیدوز سونوگرافی، سی تی اسکن و ام آر آی روش‌های ارجحی نسبت به گرافی ساده هستند (۱۴). چنانچه سی تی اسکن با کنتراست درخواست شود، معمولاً یک ضایعه با دیواره کاملاً روشن قابل رویت می‌باشد.

### نتیجه‌گیری

در نواحی اندمیک به جهت تنوع علائم بالینی بیماران با هرگونه تظاهر بالینی خصوصاً در صورت وجود سابقه قبلی هیداتیدوز می‌بایست احتمال وجود بیماری هیداتیدوز بررسی شود. حین برداشت جراحی باید توجه کاملی مبنی بر اجتناب از spillage کیست شود. هم‌چنین درمان دارویی و انجام پیگیری منظم به تشخیص به موقع و جلوگیری از عود و عوارض کمک می‌کند.

### تشکر و قدردانی

از دستیاران محترم گروه جراحی اعصاب و جراحی عمومی که در پیگیری بیمار و تهیه اطلاعات همکاری داشته‌اند از صمیم قلب تشکر و قدردانی می‌کنیم.

### منابع

1. Asgari, M., et al., Seroepidemiology of Human Hydatidosis Using AgB-ELISA Test in Arak, Central Iran. Iranian journal of public health, 2013. 42(4): p. 391.
2. Mottaghian, H. and F. Saidi, Postoperative recurrence of hydatid disease. British journal of surgery, 1978. 65(4): p. 237-242.

عمل جراحی سوم بدون رخداد spillage صورت گرفت. پس از جراحی آلبندازول ۴۰۰ میلی‌گرم دو بار در روز به مدت ۳ ماه شروع شد.

از آن تاریخ تا به حال پیگیری ۶ ماهه، به وسیله MRI انجام شده و شواهدی دال بر عود کیست هیداتید به دست نیامده است.

### بحث

بیماری هیداتیدوز بیماری انگلی مشترک بین انسان و دام بوده که توسط echinococcus granulosus و echinococcus multilocularis ایجاد شده و کماکان بیماری قابل توجهی در کشورهای فقیر و مناطق روستایی محسوب می‌شود. echinococcus granulosus قادر است هر ارگان یا بافتی را در بدن درگیر کند (۴). علائم رادیولوژیک اغلب غیر اختصاصی است و تست‌های سرولوژیک نیز به صورت ۱۰۰ درصد قابل اطمینان نیست (۵). شایع‌ترین محل درگیری کبد (۵۹٪-۷۵٪) و دردرجه بعد ریه‌ها (۲۷٪)، کلیه‌ها (۳٪)، استخوان‌ها (۱٪-۴٪) و مغز (۱٪-۲٪) می‌باشد. درگیری سایر محل‌ها مثل قلب، طحال، پانکراس، امنتوم، تخمدان‌ها، پارامتریوم، لگن، تیروئید، رتروپریتون و عضلات خیلی نادر دیده می‌شود (۶، ۷).

عود کیست هیداتید، طبق تعریف، ظهور کیست‌های جدید یا پیش‌رونده پس از درمان شناخته می‌شود که یا در محل اولیه بوده یا در محل جدیدی رخ می‌دهد. شایع‌ترین علت عود عموماً spillage (پخش شدن) است. میزان عود در مطالعات انجام شده از ۴ تا ۲۲ درصد گزارش شده است (۸). در بیمار مذکور، متأسفانه علی‌رغم عدم رخداد spillage در طی اعمال جراحی انجام شده بر طبق گزارش جراحان، دو بار دچار عود بیماری شد. در مقالات منتشر شده در طی سال‌های گذشته موارد عود کیست هیداتیک در مکان غیر از مکان اولیه‌ی بروز بیماری، خصوصاً در ناحیه لگن و رحم بدون ایجاد spillage در طی جراحی‌های قبلی بسیار نادر

- Unda Urzaiz M. Pelvic hydatid disease as an example of pelvic masses of uncertain aetiology. *Actas Urol Esp.* 2009 Nov;33(10):1129-321
10. Dirican A, Unal B, Kayaalp C, Kirimlioglu V. Subcutaneous hydatid cysts occurring in the palm and the thigh: two case reports. *J Med Case Rep.* 2008 Aug 13;2:273.
11. Nishchit Hegde and Bharati Hiremath. Primary peritoneal hydatidosis. *BMJ Case Rep.* 2013 Aug 2;2013
12. Kermenli T, Yalçınöz K, Polat ME. Intrathoracic multiple recurrence and bilateral endobronchial rupture of cyst hydatid disease; the rare cause of anaphylaxis. *Respir Med Case Rep.* 2017 Apr 9;21:113-115.
13. Mon ST, Li Y, Shepherd S, Daniel S, Poonnoose S, McDonald M. Recurrence of chest wall hydatid cyst disease involving the thoracic spine in an Australian patient. *J Clin Neurosci.* 2016 Aug;30:132-6.
14. Nasrieh, M., et al., Cystic echinococcosis in Jordan: socioeconomic evaluation and risk factors. *Parasitology research,* 2003. 90(6): p. 456-466.
3. Gul, Z., et al., HYDATID CYST OF BRAIN. *Gomal Journal of Medical Sciences,* 2015. 12(3).
4. Parray, F.Q., et al., Primary pelvic hydatid cyst: a case report. *Case reports in surgery,* 2011. 2011.
5. Beggs I. The radiology of hydatid disease. *The American Journal of Roentgenology.* 1985;145(3):639-648
6. Yuksel M, Demirpolat G, Sever A, Bakaris S, Bulbuloglu E, Elmas N. Hydatid disease involving some rare locations in the body: a pictorial essay. *The Korean Journal of Radiology.* 2007;8(6):531-540.
7. BONAKDARPOUR, A., Echinococcus disease. Report of 112 cases from Iran and a review of 611 cases from the United States *Am J Roentgenol Radium Ther Nucl Med.* 1967 Mar;99(3):660-7.
8. Brunetti, E., P. Kern, and D.A. Vuitton, Expert consensus for the diagnosis and treatment of cystic and alveolar echinococcosis in humans. *Acta tropica,* 2010. 114(1): p. 1-16.
9. Senarriaga Ruiz de la Illa N, Loizaga Iriarte A, Iriarte Soldevilla I, Lacasa Viscasillas I,