

To Study the Solicidal Effects of the Extracts of Ginger (*Zingiber officinale*) and Artemisia (*Artemisia aucheri*) on Protoscoleces of Hydratid Cyst *in vitro*

Fariba Feizi¹, Shirin Moradkhani², Mohammad Matini³, Fatemeh Parandin¹, Arastoo Roushan⁴, Mohammad Fallah^{1*}

1- Department of Parasitology and Mycology, Hamedan University of Medical Sciences, Hamedan, Iran.

2- Department of Pharmacognosy, Hamedan University of Medical Sciences, Hamedan, Iran.

3- Department of Parasitology, Hamedan University of Medical Sciences, Hamedan, Iran.

4- Hamedan Abattoir, Hamedan, Iran.

Received: 9 Jan 2015, Accepted: 1 Jul 2015

Abstract

Background: Hydatidosis is one of the dangerous zoonotic diseases that cause serious problems for human health, as well as major economic losses for livestock industry. Due to the nature of the parasite life cycle and also the structure of the cyst in human, the control of parasite in community is difficult and its treatment has faced with a major challenge. One of these challenges is inactivating the protoscolices for treatment purposes and preventing secondary cysts. Different chemicals have been used in the treatment of cyst that most of them had serious side effects for the patient. The aim of this study was investigating the scolicial effects of some herbal extracts *in vitro*.

Materials and Methods: Liver hydatid cysts were collected from slaughterhouse; the cysts fluid containing live protoscolex was aspirated aseptically and stored at 4°C until use. Three concentrations (25, 50 and 100 mg per ml) of each extract (ginger and artemisia) prepared and protoscoleces placed into incubator at 37°C. The viability of the protoscoleces was determined by eosin staining method at the times 5, 10, 25, 40 and 60 minutes.

Results: The methanolic extract of ginger at the concentration of 100 mg/ml leads to kill all of protoscoleces at 40 minutes. While the artemisia extract in none of investigated concentrations had not much effect on the protoscoleces.

Conclusion: The study of animal models and complementary tests showed that methanolic extract of ginger can be used as an effective protoscolex for it has high activity.

Keywords: Artemisia, Hydatid cyst, Scolicial, Zingiber

*Corresponding Author:

Address: Department of Parasitology and Mycology, Hamedan University of Medical Sciences, Hamedan, Iran.

Email: fallah@umsha.ac.ir

بررسی اثرات اسکولکس کشی عصاره‌های زنجبیل و درمنه بر پروتواسکولکس‌های کیست هیداتیک در شرایط آزمایشگاهی

فریبا فیضی^۱، شیرین مرادخانی^۲، محمد متینی^۳، فاطمه پرندین^۱ ارسطو روشن^۴، محمد فلاح^{۵*}

۱- کارشناس ارشد انگل شناسی، گروه انگل شناسی و قارچ شناسی پزشکی، دانشگاه علوم پزشکی همدان، همدان، ایران

۲- استادیار، گروه فارماکولوژی، دانشگاه علوم پزشکی همدان، همدان، ایران

۳- استادیار، گروه انگل شناسی، دانشگاه علوم پزشکی همدان، همدان، ایران

۴- کارشناس بازرسی گوشت، کشتارگاه همدان، همدان، ایران

۵- استاد، گروه انگل شناسی و قارچ شناسی، دانشگاه علوم پزشکی همدان، همدان، ایران

تاریخ دریافت: ۹۴/۳/۱۹ تاریخ پذیرش: ۹۴/۴/۱۰

چکیده

زمینه و هدف: هیداتیدوز از بیماری‌های زئونوز خطرناک است که علاوه بر صدمات جدی بر سلامت انسان، باعث خسارات اقتصادی زیادی در صنعت دام‌پروری می‌شود. به دلیل ماهیت چرخه انگلی و ساختمان کیست در انسان، کنترل آن در جامعه دشوار بوده و درمان آن با چالش‌های عمده مواجه است. یکی از این مشکلات از بین بردن پروتواسکولکس‌ها برای درمان یا جلوگیری از ایجاد کیست‌های ثانویه است. مواد شیمیایی مختلفی در این زمینه استفاده شده که اکثر آن‌ها عوارض جانبی برای بیمار دارند. هدف از مطالعه حاضر، بررسی اثرات اسکولکس کشی برخی عصاره‌های گیاهی در شرایط آزمایشگاهی بوده است.

مواد و روش‌ها: کیست‌های هیداتیک کبده از کشتارگاه جمع‌آوری گردیدند، مایع کیست حاوی پروتواسکولکس زنده تحت شرایط استریل آسپیره گشت و تا زمان استفاده در دمای ۴ درجه سانتی‌گراد نگهداری شد. سه غلظت ۲۵، ۵۰ و ۱۰۰ میلی‌گرم در میلی‌لیتر از هر یک از عصاره‌ها تهیه شد و پروتواسکولکس‌ها در آن در داخل انکوباتور ۳۷ درجه قرار گرفتند و درصد پروتواسکولکس‌های زنده با رنگ آمیزی حیاتی ائوزین در زمان‌های ۵، ۱۰، ۲۵، ۴۰ و ۶۰ دقیقه تعیین گردید.

یافته‌ها: عصاره متانولی زنجبیل با غلظت ۱۰۰ میلی‌گرم بر میلی‌لیتر موجب از بین رفتن تمامی پروتواسکولکس‌ها در دقیقه ۴۰ شد، درحالی که عصاره درمنه در هیچ کدام از غلظت‌های مورد بررسی، تاثیر چندانی بر پروتواسکولکس‌ها نداشت.

نتیجه‌گیری: بررسی مدل‌های حیوانی و آزمایشات تکمیلی نشان داد که عصاره متانولی زنجبیل به دلیل فعالیت زیاد اسکولکسیدال خود می‌تواند به عنوان پروتواسکولکس کش موثر مورد استفاده قرار گیرد.

واژگان کلیدی: درمنه، کیست هیداتیک، اسکولکس کش، زنجبیل

*نویسنده مسئول: همدان، دانشگاه علوم پزشکی، گروه انگل شناسی

Email: fallah@umsha.ac.ir

مقدمه

هیداتیدوزیس، از بیماری‌های مهم مشترک انسان و دام است که انتشار جهانی دارد و در مرحله لاروی اکینووکوکوس گرانولوزوس ایجاد می‌شود (۱). در چرخه تکاملی این انگل، گوشت‌خواران اهلی و وحشی و عمدتاً سگ‌ها میزبان نهایی می‌باشند و علف‌خواران و انسان، میزبان واسط این انگل محسوب می‌شوند (۲).

این بیماری در مناطق روستایی که در آن ارتباط نزدیک‌تری بین سگ و دام و انسان وجود دارد شایع‌تر است (۳). با وجود آن که آلودگی گوشت‌خواران در مرحله بلوغ کرم، مشکل خاصی ایجاد نمی‌کند، استقرار لارو (کیست) آن در ارگان‌های گوناگون (به ویژه کبد، ریه و گاهی مغز، قلب و نخاع) میزبان واسط از جمله انسان باعث ایجاد بیماری هیداتیدوز شده و می‌تواند باعث بیماری شدید و حتی کشنده شود (۴).

این بیماری، علاوه بر آسیب‌های جدی بر سلامت انسان و حتی در مواردی ایجاد عوارض سخت منجر به مرگ، ضرر و زیان اقتصادی در هر دو بخش بهداشت عمومی و صنعت دام‌پروری می‌شود. از این رو، به عنوان یک چالش عمده بهداشت عمومی و اقتصادی در نظر گرفته می‌شود (۲).

در درمان جراحی کیست، در صورت در نظر نگرفتن تمهیدات لازم، خطر نشت پروتواسکولکس‌ها و کاشته شدن آن در احشاء و بافت‌ها در حین عمل وجود خواهد داشت که این مسئله از دلایل اصلی عود و تشکیل کیست‌های هیداتید ثانویه می‌باشد (۵). برای اجتناب از نشت محتویات کیست، استفاده از اسکولیسیدال موثر برای کاهش میزان عود ضروری است (۶).

با توجه به این که خواص ضد انگلی برخی از عصاره‌های گیاهی بر روی انگل‌های مختلف مورد توجه قرار گرفته و تا حدودی به اثبات رسیده است و از طرفی اسکولکس کش‌های شیمیایی اغلب دارای عوارض جانبی و اثرات نکرورز دهنده بر بافت‌های سالم مجاور کیست می‌باشند، این مطالعه با هدف بررسی تاثیر عصاره‌های درمنه

و زنجبیل بر روی پروتواسکولکس‌های کیست هیداتید در شرایط آزمایشگاهی و در غلظت‌ها و زمان‌های مختلف انجام گردید تا در صورت مشاهده اثرات قابل توجه به عنوان جایگزینی مناسب برای مواد شیمیایی پیشنهاد گردند.

مواد و روش‌ها

در این مطالعه تجربی، کبدهای آلوده به کیست هیداتیک از کشتارگاه صنعتی همدان تهیه و به آزمایشگاه تحقیقاتی گروه انگل‌شناسی و قارچ‌شناسی دانشکده پزشکی دانشگاه علوم پزشکی همدان منتقل گردیدند. کیست‌ها بررسی شدند و در صورت عفونی نبودن، سطح آن‌ها با الکل ۷۰ درصد ضد عفونی گردید. کیست‌ها به محیط استریل هود انتقال داده شدند و کلیه محتویات کیست با کمک سرنگ استریل، به درون لوله‌های فالكون انتقال یافت. در همین حین، پس از اسپیره کردن کامل مایع داخل هر کیست، آن کیست از طریق تیغ جراحی استریل برش داده می‌شد و لایه زایای نازک آن با کمک پنس خارج شده، داخل لوله قرار می‌گرفت و از طریق سرم فیزیولوژی شستشو داده می‌شد تا پروتواسکولکس‌های احتمالی متصل به آن جدا شوند و محلول خالص‌تری از پروتواسکولکس ایجاد گردد.

نکته قابل توجه این بود که در صورت مشاهده عفونت (کدر بودن مایع اسپیره شده و وجود باکتری و گلبول سفید در مشاهده میکروسکوپی آن)، مایع کیست مذکور دور ریخته شده و مورد استفاده قرار نمی‌گرفت. مایع هیداتیک در زیر میکروسکوپ بررسی شده و در صورت بارور بودن (وجود پروتواسکولکس) جهت مطالعه انتخاب می‌شد. در این مطالعه، مایع کیست‌هایی که دارای بالاترین میزان پروتواسکولکس‌های زنده بودند مورد استفاده قرار می‌گرفت. لازم به ذکر است که این پروتواسکولکس‌ها باید در سریع‌ترین زمان ممکن در تحقیق استفاده می‌شدند تا پایایی آن‌ها از بین نرود. همه لوله‌ها به مدت نیم ساعت به حالت ساکن کنار گذاشته می‌شدند تا تمامی پروتواسکولکس‌ها، رسوب کنند. سپس مایع رویی آن‌ها دور ریخته می‌شد. در نهایت، پروتواسکولکس‌های ته‌نشین

بررسی کردیم. بعد از اتمام زمان مواجهه در نظر گرفته شده برای هر لوله، قسمت رویی محلول به کمک پیست پاستور با دقت برداشته شده و دور ریخته شد. ۲ میلی لیتر از رنگ ائوزین ۰/۱ درصد به پروتواسکولکس های رسوب کرده باقی مانده، اضافه کرده و به آرامی مخلوط کردیم. قسمت رویی محلول را پس از ۱۵ دقیقه دور ریختیم و درصد لاروهای مرده را با عدسی شیئی ۱۰ در زیر میکروسکوپ تعیین کردیم. لازم به ذکر است که زمان استاندارد رنگ آمیزی حیاتی ائوزین برای انگل ها ۱۵ دقیقه است که در کمتر از این مدت زمان، پروتواسکولکس ها به طور کامل رنگ نمی گیرند. هم چنین پس از مواجهه پروتواسکولکس ها با رنگ ائوزین به مدت ۲۰ و ۲۵ و ۳۰ دقیقه، درصد لاروهای مرده به همان میزانی بود که در مدت زمان ۱۵ دقیقه کشته شده بودند (به عبارتی استاندارد این رنگ ۱۵ دقیقه است و با تستی که انجام دادیم، درصد پروتواسکولکس های مرده تا مدت زمان ۳۰ دقیقه تغییر نکرد).

به منظور ارزیابی عوامل احتمالی موثر بر حیات پروتواسکولکس ها از جمله گذشت زمان، پروتواسکولکس ها را به طور هم زمان در لوله آزمایش دیگری (لوله شاهد) با سرم فیزیولوژی مجاورت دادیم و نتایج حاصله به عنوان لوله شاهد ثبت شد. هم چنین جهت اطمینان از دقت و صحت کار، آزمایش با هر عصاره سه بار تکرار شد و در پایان میانگین درصد لاروهای مرده مربوط به هر غلظت، عصاره و زمان به عنوان نتیجه ثبت گردید. داده های به دست آمده از آزمایشات پس از ثبت و کدبندی در کامپیوتر، با نرم افزار SPSS نسخه ۲۰ و آزمون آماری کای مربع مورد بررسی قرار گرفتند. سطح معنی داری کمتر از ۰/۰۵ در نظر گرفته شد.

یافته ها

میزان مرگ و میر پروتواسکولکس های کیست هیداتیک بعد از مواجهه با غلظت های مختلف عصاره

سه مرتبه با نرمال سالین استریل شستشو داده شدند و درصد زنده بودن پروتواسکولکس ها با مشاهده حرکت آن ها (ارتعاشات سلول های شعله ای و انقباضات بدن) و استفاده از رنگ آمیزی حیاتی به روش استاندارد Eosin Exclusive Test تایید گردید. بدین ترتیب که یک قطره از مایع حاوی پروتواسکولکس را با یک قطره رنگ ائوزین ۰/۱ درصد بر روی یک لام شیشه ای مخلوط نموده و با قرار دادن لام بر روی آن، مخلوط را در زیر میکروسکوپ مورد بررسی قرار دادیم. با توجه به این که پروتواسکولکس های مرده نفوذپذیری انتخابی غشاء خود را از دست دادند و رنگ به داخل آنها نفوذ کرد، به رنگ قرمز در آمدند، ولی پروتواسکولکس های زنده بی رنگ دیده شدند. بنابراین هر پروتواسکولکس با سلول شعله ای فعال و رنگ گرفته با ائوزین، زنده در نظر گرفته می شد.

مواد گیاهی (ریزوم زنجبیل و دانه درمنه) از بازار خریداری شدند و پس از شستشوی کامل با آب و خشک شدن، کاملاً پودر شدند. مواد پودر شده از هر گیاه (۱۰۰ گرم) با سه بار خیساندن در متانول (سه به یک)، به مدت سه روز در دمای اتاق نگه داری شدند و عصاره آن ها استخراج گردید. سپس هر عصاره متانولی، تحت کاهش فشار قرار گرفت و تا زمان خشک شدن تبخیر شد و عصاره های خشک تا زمان استفاده در یخچال نگه داشته شدند. برای انجام آزمایشات، ابتدا عصاره های ریزوم زنجبیل و دانه درمنه در رقت های سریال با غلظت های ۲۵، ۵۰ و ۱۰۰ میلی گرم در میلی لیتر آماده گردیدند. بدین صورت که ابتدا عصاره های خشک تا حد امکان با هاون پودر شدند تا بهتر حل شوند. جهت تهیه غلظت های مورد مطالعه، به ترتیب ۰/۲۵، ۰/۵ و ۱ گرم از هر کدام از عصاره های خشک را در ۱۰ میلی لیتر سرم فیزیولوژی حل کردیم. سپس دو میلی لیتر از غلظت هر عصاره، در یک میکروتیوب قرار داده شد و یک قطره رسوب حاوی ۵۰۰ تا ۱۰۰۰ پروتواسکولکس، به لوله های حاوی عصاره اضافه شد و به آرامی مخلوط گردید، سپس لوله را سر و ته نموده و در داخل اتوو با دمای ۳۷ درجه قرار دادیم و آن را در دقایق ۵، ۱۰، ۲۵، ۴۰ و ۶۰

میر پروتواسکولکس ها پس از ۶۰ دقیقه مجاورت با عصاره زنجبیل در غلظت های ۲۵، ۵۰ و ۱۰۰ میلی گرم در میلی لیتر به ترتیب برابر با ۸۰/۶۱ درصد، ۸۵/۲۱ درصد و ۱۰۰ درصد بود، در حالی که میزان مرگ و میر در گروه کنترل ۱۳ درصد بود.

متانولی گیاهان مورد مطالعه در زمان های متفاوت در جداول ۱ و ۲ ارائه شده است.

جدول ۱، میزان مرگ و میر پروتواسکولکس های کیست هیداتید را در زمان های مورد بررسی و غلظت های مختلف عصاره زنجبیل در این مطالعه نشان می دهد. همان طور که در این جدول ملاحظه می شود، میزان مرگ و

جدول ۱. توزیع فراوانی مطلق و نسبی مرگ و میر پروتواسکولکس ها در زمان های مختلف مواجهه با عصاره زنجبیل

زمان های مواجهه (دقیقه)														
۶۰			۴۰			۲۵			۱۰			۵		
غلظت	تعداد	مرگ	درصد	تعداد	مرگ	درصد	تعداد	مرگ	درصد	تعداد	مرگ	درصد	تعداد	مرگ
۲۵	۱۲۳۲	۱۵۳	۱۲/۳۷	۲۰۹۴	۱۲۶۸	۶۰/۶۲	۴۱/۳۶	۸۰۳	۱۹۴۰	۳۸۳	۱۶۲۲	۳۳/۶۰	۱۶۲۲	۱۲۳۲
۵۰	۱۴۲۹	۳۵۷	۲۵/۲۵	۱۵۵۷	۹۴۲	۶۰/۷۰	۵۰/۱۰	۸۳۷	۱۶۶۷	۶۱۱	۱۶۶۰	۳۶/۸۳	۱۴۲۹	۱۴۲۹
۱۰۰	۱۲۱۶	۵۵۱	۴۵/۵۸	۱۳۲۰	۱۳۲۰	۱۰۰	۸۹/۷۹	۱۳۱۲	۱۴۷۶	۹۶۵	۱۴۲۳	۶۶/۸۳	۱۲۱۶	۱۰۰
کنترل	۵۰۰	۲۰	۴	۵۰۰	۵۹	۱۱/۸	۱۰	۵۰	۷/۲	۳۶	۵۰۰	۷/۲	۱۳	۶۵

*تعداد: تعداد کل پروتواسکولکس ها
 &مرده: پروتواسکولکس های مرده
 #درصد: میزان مرگ و میر گروه مورد

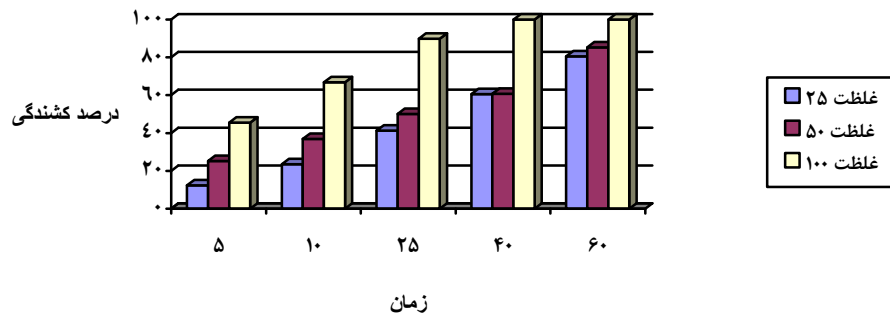
در میلی لیتر به ترتیب باعث از بین رفتن ۵/۱۹ درصد، ۱۱/۲۹ درصد و ۱۷/۳۳ درصد پروتواسکولکس ها می گردد، در حالی که میزان مرگ و میر در گروه شاهد ۴ درصد بود.

همان طور که در جدول ۲ ملاحظه می شود، عصاره میوه درمنه دارای تاثیر بسیار کمی بر روی پروتواسکولکس های کیست هیداتیک است، به طوری که در دقیقه ۶۰ مواجهه، در غلظت های ۲۵، ۵۰ و ۱۰۰ میلی گرم

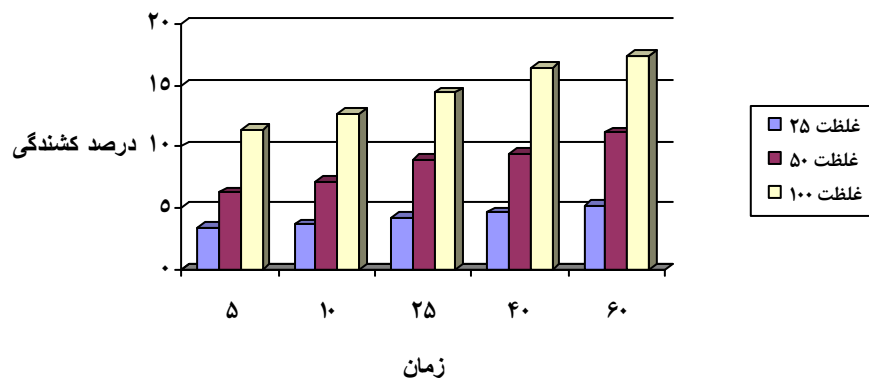
جدول ۲. توزیع فراوانی مطلق و نسبی مرگ و میر پروتواسکولکس ها در زمان های مختلف مواجهه با عصاره درمنه

زمان های مواجهه (دقیقه)														
۶۰			۴۰			۲۵			۱۰			۵		
غلظت	تعداد*	مرده&	درصد#	تعداد	مرده	درصد	تعداد	مرده	درصد	تعداد	مرده	درصد	تعداد	مرده
۲۵	۱۰۷۶	۳۷	۳/۴۳	۱۰۳۵	۴۸	۴/۶۳	۴/۲۱	۴۷	۱۱۱۴	۳/۶۷	۴۰	۱۰/۸۷	۱۰۷۶	۲۵
۵۰	۱۰۰۵	۶۳	۶/۲۶	۱۰۹۸	۱۰۴	۹/۴۶	۸/۹۲	۹۱	۱۰۱۹	۷/۱۳	۸۰	۱۱/۲۰	۱۰۰۵	۵۰
۱۰۰	۱۰۹۵	۱۲۴	۱۱/۳۲	۱۴۵۸	۲۳۹	۱۶/۴۵	۱۴/۴۰	۱۹۲	۱۳۳۳	۱۲/۶۷	۱۵۵	۱۲/۲۲	۱۰۹۵	۱۰۰
کنترل	۳۰۰	۹	۳	۳۰۰	۱۲	۴	۳/۵۹	۱۱	۳۰۶	۳	۹	۳۰۰	۴	۱۲

*تعداد: تعداد کل پروتواسکولکس ها
 &مرده: پروتواسکولکس های مرده
 #درصد: میزان مرگ و میر پروتواسکولکس ها



نمودار ۱. مقایسه فعالیت اسکولکس کشی عصاره متانولی زنجبیل بر حسب زمان و غلظت های مختلف



نمودار ۲. مقایسه فعالیت اسکولکس کشی عصاره متانولی درمنه بر حسب زمان و غلظت های مختلف

بحث

از این رو، استفاده از آن‌ها با محدودیت مواجه شده است (۷). زنجبیل حاوی حدود ۱ تا ۲ درصد روغن فرار و ۵ تا ۸ درصد ماده صمغی، نشاسته و موسیلاژ است. روغن فرار شامل مونوترپن‌ها، ترپن‌ها الکل‌ترین زینجیرول، جینجرول و شاگول‌هاست. اغلب ترکیبات فعال دارویی در روغن‌های فرار وجود دارند (۸).

نتایج حاصل از ارزیابی اثرات اسکولکس کشی عصاره زنجبیل در این مطالعه نشان داد که عصاره متانولی زنجبیل با غلظت ۱۰۰ میلی‌گرم در میلی‌لیتر موجب از بین رفتن تمامی پروتواسکولکس‌ها در دقیقه ۴۰ مواجه می‌شود که این نتیجه تا حدودی با مطالعه مودنی در سال ۲۰۱۱ مبنی بر این که عصاره زنجبیل در غلظت ۵۰ میلی‌گرم در میلی‌لیتر پس از گذشت ۴۰ دقیقه ۱۰۰ درصد پروتواسکولکس‌ها را بین می‌برد (۹)، هم‌خوانی دارد. تفاوت مشاهده شده در

مطالعه حاضر حاکی از تأثیر بالای اسکولکس کشی عصاره متانولی زنجبیل بر روی پروتواسکولکس‌های کیست هیداتیک بود. از سوی دیگر، مطابق نتایج این مطالعه، عصاره درمنه اثر ناچیزی بر روی پروتواسکولکس‌های زنده کیست هیداتیک داشت. از این رو، بر خلاف برخی گزارش‌ها که عصاره این گیاه را بر روی برخی انگل‌های تک یاخته‌ای موثر گزارش کرده‌اند، به نظر می‌رسد که این عصاره تأثیر قابل توجهی بر روی انگل‌های گرمی-دست کم لارو اکینو کوکوس - ندارد.

تا سال‌های اخیر، جراحی تنها درمان کیست هیداتیک بوده است. مواد اسکولکس کش مختلف مانند فرمالین، پراکسید هیدروژن، ستریماید، الکل خالص، سالین هیپرتونیک و نیترات نقره در طول جراحی استفاده شده‌اند که اغلب این مواد دارای اثرات جانبی و توکسیک بوده‌اند.

نتایج به دست آمده مبنی بر عدم تاثیر عصاره متانولی میوه درمنه در نابودی پروتواسکولکس‌های کیست‌هیداتید را می‌توان ناشی از مقاومت پروتواسکولکس‌ها در برابر عصاره فوق دانست. از طرفی نیز باید احتمال تاثیر کیفیت روش و میزان ماده موثر استخراجی را هم در نظر گرفت. همچنین تاثیر ضعیف درمنه می‌تواند ناشی از پایین بودن غلظت‌ها و زمان‌های مواجهه باشد، چرا که دو متغیر غلظت و زمان نقش عمده‌ای در مرگ و میر پروتواسکولکس‌ها دارند.

تاکنون هیچ‌گونه بررسی پیرامون تاثیر عصاره درمنه بر روی پروتواسکولکس‌های کیست‌هیداتیک گزارش نشده است.

از آن‌جا که مطالعه فعلی دومین مطالعه‌ای است که مشخص می‌کند عصاره زنجبیل بر روی پروتواسکولکس‌های کیست‌هیداتید در شرایط برون‌تنی اثر کشندگی دارد، از این رو پیشنهاد می‌گردد تحقیق فوق در شرایط درون‌تنی و به صورت تجربی بر روی حیوانات صورت گیرد تا ضمن تعیین دقیق غلظت موثر آن، عوارض مضر احتمالی آن بر روی ارگان‌های داخلی بدن نیز مورد بررسی قرار گیرد و نتایج به دست آمده کاربردی گردد.

با توجه به این که جامعه مورد مطالعه ما کیست‌های کبیدی گوسفندی بوده است، از این رو نتایج این مطالعه را می‌توان به این جامعه تعمیم داد. ضروری است که این مطالعه بر روی پروتواسکولکس‌های جدا شده از کیست‌های انسانی نیز انجام گیرد، گرچه به نظر نمی‌رسد تفاوت قابل توجهی در نتایج حاصله به دست آید.

نتیجه‌گیری

این مطالعه آزمایشگاهی نشان داد که عصاره متانولی زنجبیل می‌تواند به عنوان ماده اسکولیسیدال طبیعی موثر در نظر گرفته شود، بنابراین می‌توان از آن به عنوان درمان مکمل و بی‌خطر نمودن جراحی کیست برای بیماران مبتلا به کیست‌هیداتیک استفاده نمود.

غلظت موثره احتمالاً می‌تواند به علت سویه‌های متفاوت انگل باشد.

مطالعات مختلف تاثیر مثبت این عصاره گیاهی بر روی میکروارگانیزم‌ها را نشان داده‌اند. در مطالعه باقر در سال ۱۳۹۳، عصاره اتانولی زنجبیل در غلظت‌های ۵۰، ۱۰۰ و ۱۵۰ میلی‌گرم در میلی‌لیتر به ترتیب پس از گذشت ۶۰، ۹۰ و ۱۲۰ دقیقه، ۱۰۰ درصد پروتواسکولکس‌ها را کشت (۱۰). مراوین و همکاران در سال ۲۰۱۰ فعالیت میکروفیلازیسیدال قوی عصاره آبی زنجبیل در برابر دایروفلاریا ایمیتیس در شرایط آزمایشگاهی را نشان دادند (۱۱). مطالعات دیگر نیز اثرات آنتی‌اکسیدانی عصاره آبی زنجبیل (۱۲) و همچنین ضددیابتی بودن این عصاره را نشان داده‌اند (۱۳).

جنس درمنه متعلق به خانواده کاسنی است (۱۴). از گونه‌های مختلف جنس درمنه برای درمان انواع بیماری‌ها (مالاریا، هپاتیت، فشارخون بالا، التهاب، عفونت‌های ناشی از قارچ‌ها، باکتری‌ها و ویروس‌ها) استفاده شده است (۱۵)؛ در قرن اول میلادی نیز به استفاده از آن برای درمان انترویبوس و آسکاریس و عفونت‌های کرمی اشاره شده است (۱۶).

عصاره متانولی میوه درمنه در هیچ‌کدام از غلظت‌های مورد بررسی (۲۵، ۵۰ و ۱۰۰ میلی‌گرم در میلی‌لیتر) تاثیری بر پروتواسکولکس‌ها نداشت و در پایان ۶۰ دقیقه زمان مواجهه، میانگین درصد پروتواسکولکس‌های مرده آنقدر کم بوده است که اثرات اسکولیسیدال آن را می‌توان نادیده گرفت.

در مطالعه ژولیانگ و همکاران در سال ۲۰۱۳ عصاره *Artemisia lancea* که نوعی درمنه است در غلظت ۱۰ میلی‌گرم در میلی‌لیتر حدوداً به میزان ۹۹ درصد موجب مهار رشد لارو همونکوس کونورتوس شد (۱۷).

نتایج تحقیق براتی و همکاران در سال ۲۰۱۰ نشان داد که عصاره درمنه در غلظت‌های ۳۱/۲۵، ۶۲/۵، ۱۲۵، ۲۵۰ و ۵۰۰ میلی‌گرم در میلی‌لیتر بر روی پروماستیگوت‌های لیشمانیا ماژور بی‌تاثیر می‌باشد و تنها در غلظت ۵۰۰۰ میلی‌گرم در میلی‌لیتر با داروی کنترل هم‌خوانی دارد (۱۸).

hydatid cyst from sheep liver. *Microbiology Research*. 2011; 2(2):25-6.

10. Baqer NN, Khuder MH, Amer N. Antiprotoscolices effects of ethanolic extract of *Zingiber officinale* against *Echinococcus granulosus* invitro and invivo. *International Journal*. 2014; 2(10):59-68.

11. Merawin LT, Arifah A, Sani R, Somchit MN, Zuraini A, Ganabadi S, et al. Screening of microfilaricidal effects of plant extracts against *Dirofilaria immitis*. *Research in veterinary science*. 2010; 88(1):142-7.

12. Shati AA, Elsaid FG. Effects of water extracts of thyme (*Thymus vulgaris*) and ginger (*Zingiber officinale* Roscoe) on alcohol abuse. *Food and Chemical Toxicology*. 2009; 47(8): 1945-9.

13. Al-Amin ZM, Thomson M, Al-Qattan KK, Peltonen-Shalaby R, Ali M. Anti-diabetic and hypolipidaemic properties of ginger (*Zingiber officinale*) in streptozotocin-induced diabetic rats. *British Journal of Nutrition*. 2006; 96(04): 660-6.

14. Hashemi P, Abolghasemi M, Fakhari A, Ebrahimi SN, Ahmadi S. Hydrodistillation-solvent microextraction and GC-MS identification of volatile components of *Artemisia aucheri*. *Chromatographia*. 2007; 66(3-4):283-6.

15. Rustaiyan A, Masoudi S. Chemical constituents and biological activities of Iranian *Artemisia* species. *Phytochemistry Letters*. 2011; 4(4):440-7.

16. Seddiek SA, Ali MM, Khater HF, El-Shorbagy MM. Anthelmintic activity of the white wormwood, *Artemisia herba-alba* against *Heterakis gallinarum* infecting turkey poults. *J Med Plants Res*. 2011; 5(16):3946-57.

17. Zhu L, Dai J, Yang L, Qiu J. In vitro ovicidal and larvicidal activity of the essential oil of *Artemisia lancea* against *Haemonchus contortus* (Strongylida). *Veterinary Parasitology*. 2013; 195(1):112-7.

18. Barati M, SHARIFI L, Sharififar F. Antileishmanial activity of *Artemisia aucheri*, *Ferula asafoetid* and *Gossypium hirsutum* extracts on *Leishmania major* promastigotes in vitro. 2010; 8(3):166-72.

تشکر و قدردانی

این مقاله حاصل پایان نامه کارشناسی ارشد رشته انگل شناسی پزشکی بوده و با حمایت مالی معاونت تحقیقات و فناوری دانشگاه علوم پزشکی همدان انجام شده است. بدین وسیله نویسندگان از حمایت آن معاونت و هم چنین کارکنان محترم کشتارگاه همدان که در تهیه نمونه ها مساعدت نمودند صمیمانه سپاس گذاری می نمایند.

منابع

1. Abunna F, Fentaye S, Megersa B, Regassa A. Prevalence of bovine hydatidosis in Kombolcha ELFORA abattoir, North Eastern Ethiopia. 2012; 2(4):281-6.
2. Dakkak A. Echinococcosis/hydatidosis: a severe threat in Mediterranean countries. *Veterinary Parasitology*. 2010; 174(1):2-11.
3. Frider B, Larrieu E. Treatment of liver hydatidosis: How to treat an asymptomatic carrier? *World journal of gastroenterology*: WJG. 2010; 16(33):4123-4.
4. Eckert J, Deplazes P. Biological, epidemiological, and clinical aspects of echinococcosis, a zoonosis of increasing concern. *Clinical microbiology reviews*. 2004; 17(1):107-35.
5. Topcu O, Aydin C, Arici S, Duman M, Koyuncu A, Sen M. The effects of various scolical agents on the hepatopancreatic biliary system. *Viszeralmedizin*. 2006; 22(3):185-90.
6. Topcu O, Sumer Z, Tuncer E, Aydin C, Koyuncu A. Efficacy of chlorhexidine gluconate during surgery for hydatid cyst. *World journal of surgery*. 2009; 33(6):1274-80.
7. Rajabi MA. Fatal reactions and methaemoglobinaemia after silver nitrate irrigation of hydatid cyst. *Surgical Practice*. 2009; 13(1):2-7.
8. Lakshmi B, Sudhakar M. Attenuation of acute and chronic restraint stress-induced perturbations in experimental animals by *Zingiber officinale* Roscoe. *Food and Chemical Toxicology*. 2010; 48(2):530-5.
9. Moazeni M, Nazer A. In vitro lethal effect of *Zingiber officinale* R. on protoscolices of