

## **Protective effect of curcumin on testis histopathology in sodium arsenite-treated adult mice**

Momeni HR<sup>1</sup>, Soleimani Mehranjani M<sup>1</sup>, Eskandari N<sup>1\*</sup>, Hemayatkah Jahromi V<sup>2</sup>

1- Department of Biology, Faculty of Sciences, Arak University, Arak, Iran

2- Department of Biology, Jahrom Branch, Islamic Azad University, Jahrom, Iran

Received: 26 Jan 2014, Accepted: 9 Apr 2014

---

### **Abstract**

**Introduction:** Arsenic as an environmental contaminant induces male infertility. Curcumin with potent antioxidant property is able to restrict oxidative stress. The aim of this study was to investigate the effect of curcumin on testis tissue and sperm count in adult mice treated with sodium arsenite.

**Materials and Methods:** In an experimental study, animals were divided into four groups: control, sodium arsenite (5 mg/kg), curcumin (100 mg/kg) and curcumin+sodium arsenite. Treatments were performed by intraperitoneal injection for five weeks. After treatment period, body weight was recorded. Left testis was dissected, weighed and used for the histopathological study of seminiferous tubules. Left cauda epididymis was also used to count sperm number.

**Results:** Mice treated with sodium arsenite showed a significant decrease in the sperm count, the diameter of seminiferous tubules and a significant increase in the lumen diameter of tubules compared to control group. In curcumin+sodium arsenite group, curcumin significantly reversed the adverse effects of sodium arsenite on testis and sperm count. Whereas, the treated mice showed no significant difference in body and testis weight as well as morphology and nuclear diameter of spermatogonia between four groups.

**Conclusions:** Curcumin is able to compensate the toxic effect of sodium arsenite on sperm count and testis in adult mouse.

**Keywords:** Adult mouse, Curcumin, Sodium arsenite, Sperm count, Testis

\*Corresponding author:

Address: Department of Biology, Faculty of Sciences, Arak University, Arak, Iran

Email: n-eskandari@araku.ac.ir

## اثر محافظتی کورکومین بر روی هیستوپاتولوژی بیضه موش‌های بالغ تیمار شده با سدیم آرسنیت

حمیدرضا مومنی<sup>1</sup>، ملک سلیمانی مهنرجانی<sup>1</sup>، نجمه اسکندری<sup>2</sup>، وحید حمایت خواه جهرمی<sup>3</sup>

1- دانشیار، گروه زیست شناسی، دانشگاه اراک، اراک، ایران

2- کارشناس ارشد فیزیولوژی جانوری، گروه زیست شناسی، دانشگاه اراک، اراک، ایران

3- استادیار، گروه زیست شناسی، دانشگاه آزاد اسلامی واحد جهرم، جهرم، ایران

تاریخ دریافت: 92/11/6 تاریخ پذیرش: 93/1/20

### چکیده

**زمینه و هدف:** آرسنیک به عنوان یک آلاینده زیست محیطی منجر به ناباروری در جنس نر می‌گردد. کورکومین با خاصیت آنتی‌اکسیدانتی قوی قادر به مهار استرس اکسیداتیو می‌باشد. این تحقیق با هدف بررسی اثر کورکومین بر روی بافت بیضه و تعداد اسپرم موش‌های بالغ تیمار شده با سدیم آرسنیت انجام گرفت.

**مواد و روش‌ها:** در این مطالعه تجربی موش‌های بالغ در چهار گروه کنترل، سدیم آرسنیت (5 میلی گرم بر کیلوگرم)، کورکومین (100 میلی گرم بر کیلوگرم) و کورکومین + سدیم آرسنیت تقسیم‌بندی شدند و تیمارها به صورت تزریق داخل صفاقی به مدت پنج هفته صورت گرفت. پس از تیمار، وزن بدن و بیضه چپ ثبت و بیضه چپ جهت مطالعه هیستوپاتولوژی لوله‌های سمی نیفر استفاده شد. هم‌چنین اسپرم‌های اپی‌دیدیمی جهت شمارش تعداد اسپرم مورد استفاده قرار گرفتند.

**یافته‌ها:** در موش‌های تیمار شده با سدیم آرسنیت نسبت به گروه کنترل تعداد اسپرم و قطر لوله‌های سمی نیفر به طور معنی‌داری کاهش و میانگین قطر لومن لوله‌های سمی نیفر به طور معنی‌داری افزایش یافت. در گروه کورکومین + سدیم آرسنیت، کورکومین توانست اثرات نامطلوب ایجاد شده توسط سدیم آرسنیت را به طور معنی‌داری در خصوص بافت بیضه و تعداد اسپرم نسبت به گروه سدیم آرسنیت جبران نماید. با این وجود، تفاوت معنی‌داری در وزن بدن، وزن بیضه، مورفولوژی و قطر هسته اسپرماتوگونی‌ها بین هیچ یک از گروه‌ها مشاهده نشد.

**نتیجه‌گیری:** کورکومین قادر است اختلالات القا شده توسط سدیم آرسنیت را در تعداد اسپرم و بافت بیضه موش بالغ جبران نماید.

**واژگان کلیدی:** موش بالغ، کورکومین، سدیم آرسنیت، تعداد اسپرم، بیضه

\* نویسنده مسئول: اراک، دانشگاه اراک، دانشکده علوم، گروه زیست شناسی

Email: n-enskandari@araku.ac.ir

## مقدمه

ارسنیک یکی از آلاینده‌های زیست محیطی می‌باشد که توسط صنایع، همراه با ذوب فلزات و سوختن زغال سنگ در محیط آزاد شده و همراه ذرات غبار ته نشین می‌گردد (1). منبع اصلی ارسنیک در طبیعت سنگ‌ها هستند و آزاد سازی آن از این منابع باعث انتشار آن در آب، خاک و هوا شده و موجب آلودگی آب‌های آشامیدنی در بسیاری از کشورهای جهان می‌شود (2). این عنصر هم‌چنین در کشاورزی به صورت آفت کش‌ها و علف کش‌ها مورد استفاده قرار گرفته و از این طریق وارد محیط آبی و خاکی شده و در گیاهان و بدن جانوران انباشته می‌گردد (1). علاوه بر این، داروهای حاوی ارسنیک از جمله Trisenox راه دیگری است که از طریق آن انسان می‌تواند در معرض این ماده سمی قرار گیرد (3). انواع سرطان‌ها (4)، بیماری‌های پوستی و بیماری‌های عروق محیطی (5)، دیابت شیرین (6) و فشار خون (7) بیماری‌هایی هستند که در اثر این آلاینده زیست محیطی ایجاد می‌گردد. علاوه بر این مشخص شده است که ارسنیک قادر است اثرات مخربی بر دستگاه تولید مثل ایجاد نماید و منجر به ناباروری گردد (8، 9). طبق تحقیقات انجام شده ارسنیک باعث کاهش پارامترهای اسپرم می‌شود و با اثر بر روی بافت بیضه، سلول‌های لیدینگ، تغییر در فعالیت آنزیم‌های شاخص بیضه‌ای، دژنره شدن سلول‌های زایشی، کاهش قابل توجه سطح پروتئین‌های بیضه‌ای (10، 11) و هورمون‌هایی از جمله هورمون لوتئینی (Luteinizing hormone-LH)، هورمون محرک فولیکول (follicle-stimulating hormone-FSH) و تستوسترون (9، 12) اثرات مخرب خود را بر روی اسپرماتوژنز اعمال می‌کند. در بسیاری از مطالعات، القا استرس اکسیداتیو ناشی از ارسنیک به عنوان مکانیسمی برای عمل ارسنیک مطرح شده است (13، 14).

کورکومین ترکیب اصلی و فعال زردچوبه (15)، رنگدانه فنولیک زرد رنگی است که دارای طیف وسیعی از فعالیت‌های بیولوژیکی و فارماکولوژیکی می‌باشد (16، 17). مهم‌ترین اثرات بیولوژیکی این ماده خواص ضد التهابی و

ضد توموری آن است (18). علاوه بر این، کورکومین یک آنتی اکسیدانت مطرح و یکی از قوی‌ترین پاکسازی کننده‌های رادیکال‌های آزاد می‌باشد که قادر است از تولید انواع رادیکال‌های آزاد اکسیژن (Reactive Oxygen Species-ROS) در محیط بیولوژیک و برون‌تنی جلوگیری نماید (16). در بسیاری از مطالعات صورت گرفته خاصیت آنتی اکسیدانتی کورکومین و محافظت از سیستم تولید مثل جنس نر در برابر آلاینده‌های زیست محیطی و القا کننده‌های استرس اکسیداتیو از جمله کادمیوم، اکریل آمید، لیندان گزارش شده است (21-19). بنابراین کورکومین ممکن است به عنوان یک آنتی اکسیدانت قوی در جلوگیری از ناهنجاری‌های عمده ناشی از استرس اکسیداتیو ارسنیک و رادیکال‌های آزاد تولید شده در بیضه و اسپرم مفید و موثر واقع گردد.

اگرچه مطالعات متعدد بیان‌گر اثرات مخرب ارسنیک بر روی سیستم تولید مثلی جانور نر می‌باشد اما بر اساس اطلاعات ما تاکنون گزارشی دال بر تاثیر کورکومین بر تعداد اسپرم و بافت بیضه موش‌های بالغ تیمار شده با ارسنیک وجود ندارد. بنابراین، این پژوهش با هدف بررسی تاثیر کورکومین بر روی آثار مخرب ارسنیک بر تعداد اسپرم و بافت بیضه در موش‌های بالغ تیمار شده با این آلاینده زیست محیطی طراحی شده است.

## مواد و روش‌ها

در این مطالعه تجربی از موش‌های نر بالغ نژاد NMRI ( $32 \pm 5$  گرم) که از انیستیتو پاستور ایران خریداری شده بودند و در خانه حیوانات در شرایط استاندارد (دمای  $21 \pm 2$  درجه سانتی‌گراد و نور محیطی با شرایط 12 ساعت تاریکی و 12 ساعت روشنایی) نگهداری می‌شدند، استفاده شد. موش‌ها به چهار گروه ( $n = 6$  در هر گروه) کنترل، سدیم ارسنیت (5 میلی‌گرم بر کیلوگرم، شرکت مرک آلمان) (10)، کورکومین (100 میلی‌گرم بر کیلوگرم، شرکت سیگما آمریکا) (21) و کورکومین+سدیم ارسنیت تقسیم شدند. تیمار به صورت تزریق داخل صفاقی، 5 روز

(Germany) با ضخامت 7 میکرون تهیه و بر روی لام های آغشته به پلی - ال - لایزین (Poly-L-lysine) قرار گرفتند.

### بررسی تغییرات هیستوپاتولوژیکی بافت بیضه

جهت مطالعه تغییرات هیستولوژیکی و هیستومورفومتريک بافت بیضه، از روش رنگ آمیزی هایدن هاین آزان (Heiden hain Azan) استفاده شد (25). این رنگ آمیزی بر اساس روش های معمول رنگ آمیزی بافت صورت گرفت.

به منظور اندازه گیری قطر لوله های سمی نیفر، لومن و هسته اسپرماتوگونی ها، به صورت تصادفی تعدادی میدان از برش های رنگ آمیزی شده انتخاب و توسط میکروسکوپ نوری مجهز به دوربین، عکس برداری شد. سپس قطر لوله های سمی نیفر، لومن و هسته اسپرماتوگونی ها به کمک نرم افزار موتیک (Motic image 2000) اندازه گیری و ثبت گردید.

در پایان داده ها به صورت میانگین  $\pm$  انحراف معیار بیان و توسط نرم افزار SPSS و روش آنالیز واریانس یک طرفه (One-way ANOVA) و تست توکی مورد تجزیه و تحلیل آماری قرار گرفتند. سطح معنی داری نیز کمتر از 0/05 در نظر گرفته شد.

### یافته ها

داده های مربوط به وزن بدن و هم چنین وزن بیضه (جدول 1) نشان داد که بین هیچ یک از گروه های چهار گانه اختلاف معنی داری وجود نداشت ( $p > 0/05$ ).

از مقایسه میانگین تعداد اسپرم در گروه سدیم ارسنیت نسبت به گروه کنترل کاهش معنی داری ( $p < 0/01$ ) مشاهده شد. میانگین تعداد اسپرم در گروه کورکومین + سدیم ارسنیت در مقایسه با گروه سدیم ارسنیت افزایش معنی داری ( $p < 0/01$ ) نشان داد و توانست کاهش ایجاد شده در تعداد اسپرم ناشی از سدیم ارسنیت را تا حد گروه کنترل جبران نماید (جدول 1).

متوالی در هفته به مدت 5 هفته (یک دوره اسپرماتوژنز در موش) صورت گرفت (22، 23). پس از پایان دوره تیمار، وزن بدن و بیضه چپ اندازه گیری و ثبت گردید.

از آب مقطر به عنوان رقیق کننده سدیم ارسنیت و از دی متیل سولفوکسید (dimethyl sulfoxide - DMSO) به عنوان حلال کورکومین استفاده شد. بر اساس این حلال ها، دو گروه کنترل شامل آب مقطر و DMSO انتخاب گردید. از آنجا که تفاوت معنی داری بین نتایج گروه های کنترل مشاهده نشد، داده های گروه آب مقطر به عنوان گروه کنترل در نظر گرفته شد.

### بررسی تعداد اسپرم

ناحیه دمی ایبی دیدیم چپ در پتری دیش حاوی 1/5 میلی لیتر محیط کشت Ham's F10 (Gibco, UK) به قطعات کوچک تقسیم و به منظور خروج اسپرم ها از قطعات، به مدت 10 دقیقه در انکوباتور 37 درجه سانتی گراد قرار داده شد. شمارش اسپرم بر اساس دستورالعمل سازمان جهانی بهداشت صورت گرفت (24). به طور خلاصه، سوسپانسیون محیط کشت حاوی اسپرم از گروه های مختلف به نسبت 1:9 با فیکساتور فرمالین 2 درصد رقیق شد. شمارش اسپرم با استفاده از هموسیتمتر نئوبار انجام گرفت و تعداد اسپرم در میلی لیتر محاسبه گردید.

### آماده سازی نمونه جهت بررسی بافت بیضه

جهت بررسی های هیستوپاتولوژیکی، بیضه چپ خارج شده ابتدا به مدت 5 روز به فیکساتور MDF (Modified Davidson's Fluid) که شامل 30 درصد فرمالدئید، 15 درصد اتانول، 5 درصد اسیداستیک گلاسیال و 50 درصد آب مقطر بود منتقل گردید. سپس بیضه ها به قطعات کوچک تری تقسیم و توسط PBS شستشو شدند (3) بار و هر بار به مدت 5 دقیقه). در ادامه، نمونه ها در محلول ساکارز 20 درصد در PBS، داخل یخچال نگهداری شدند. از قطعات بیضه برش هایی توسط دستگاه cryostat (Leica, cryostat)

جدول 1. مقایسه میانگین وزن بدن، وزن بیضه، تعداد اسپرم، قطر لوله‌های سمی نیفر، لومن و هسته اسپرماتوگونی‌ها در گروه‌های مختلف

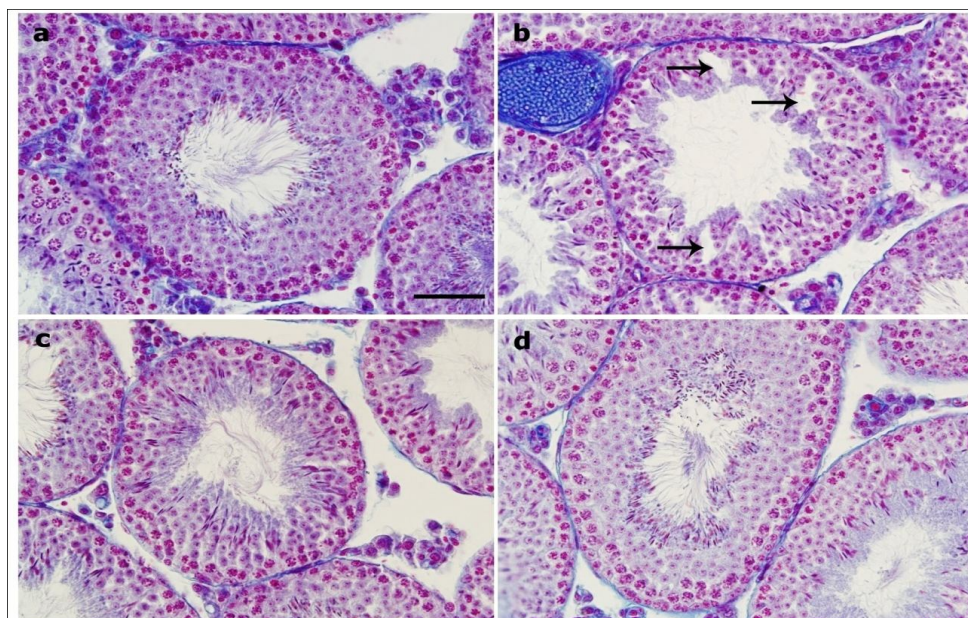
کنترل	سدیم ارسنیت	کور کومین	کور کومین + سدیم ارسنیت	
34/57±2/17	33/75±4/32	34/08±3/34	33/87±1/32	وزن بدن (گرم)
0/115±0/01	0/107±0/01	0/111±0/03	0/108±0/01	وزن بیضه (گرم)
9/53±0/93	5/55±0/68 *a	9/69±0/68	9/02±0/57 *b	تعداد اسپرم (× 10 <sup>6</sup> )
205/76±8/14	184/25±5/48**a	200/17±5/82	199/3±5/59**b	قطر لوله سمی نیفر (میکرون)
62/34±1/99	103/11±11/27**a	60/46±3/16	70/12±4/37**b	لومن لوله سمی نیفر (میکرون)
3/59±0/27	3/43±0/12	3/66±0/15	3/51±0/09	قطر هسته اسپرماتوگونی (میکرون)

a: در مقایسه با کنترل و کور کومین - b: در مقایسه با سدیم ارسنیت (\*p<0/01) و (\*\*p<0/001).

### ارزیابی تغییرات هیستوپاتولوژیکی در بافت بیضه

لایه‌های سلولی دیواره لوله‌های سمی نیفر در گروه کنترل شکل طبیعی خود را حفظ کرده و سلول‌های آن نظم و ترتیب و بهم پیوستگی طبیعی داشتند (شکل 1a). در گروه سدیم ارسنیت آثار تخریب بافتی به وضوح مشاهده گردید به طوری که ارتفاع لایه‌های سلولی لوله‌های سمی نیفر نسبت به گروه کنترل کاهش یافته، انسجام بافتی از دست رفته و آرایشی نامنظم به خود گرفته بود. هم‌چنین در بسیاری از لوله‌های سمی نیفر آثاری از واکوئل زایی در لایه‌های سلولی مشاهده و اندازه لومن این لوله‌ها نیز افزایش یافته بود (شکل 1b). با این حال در گروه کور کومین + سدیم

ارسنیت، کور کومین توانست اثرات مخرب سدیم ارسنیت بر روی بافت لوله‌های سمی نیفر را به طور قابل توجهی در حد گروه کنترل جبران نماید. به عبارت دیگر ارتفاع لایه‌های سلولی لوله‌ها، انسجام و آرایش بافتی، واکوئل شدن و افزایش قطر لومن در مقایسه با گروه سدیم ارسنیت به طور چشم‌گیری بهبود یافت (شکل 1c). در گروه کور کومین، لایه سلولی دیواره لوله‌های سمی نیفر مانند گروه کنترل شکل طبیعی خود را حفظ کرده و سلول‌های آن دارای نظم و ترتیب و بهم پیوستگی طبیعی بودند (شکل 1d).



شکل 1. ساختمان میکروسکوپی لوله‌های سمی نیفر بافت بیضه موش در گروه‌های مختلف. (a) گروه کنترل (b) گروه سدیم ارسنیت 5 میلی گرم بر کیلوگرم (فلش‌ها بیان گر واکوئل شدن) (c) گروه کور کومین + سدیم ارسنیت (d) گروه کور کومین 100 میلی گرم بر کیلوگرم. رنگ آمیزی هایدن هاین آزان، Scale bar: 50 میکرون

ارزیابی کمی قطر لومن و قطر لوله‌های سمی نیفر نیز تایید کننده نتایج حاصل از بررسی هیستوپاتولوژیکی لوله‌های سمی نیفر بود، به طوری که میانگین قطر لوله‌های سمی نیفر و قطر لومن این لوله‌ها در گروه تیمار شده با سدیم ارسنیت در مقایسه با گروه کنترل به ترتیب کاهش و افزایش معنی‌داری ( $p < 0/001$ ) را نشان داد. از طرفی در گروه کورکومین+سدیم ارسنیت، کورکومین توانست اثرات مخرب سدیم ارسنیت را در خصوص قطر لوله‌های سمی نیفر و لومن آنها در مقایسه با گروه سدیم ارسنیت به طور معنی‌داری ( $p < 0/001$ ) تا حد کنترل جبران نماید. در گروه تیمار با کورکومین تفاوت معنی‌داری در این زمینه نسبت به گروه کنترل مشاهده نشد (جدول 1).

## بحث

در بررسی حاضر اثرات زیان آور سدیم ارسنیت بر روی بافت بیضه و تعداد اسپرم‌های اپی دیدیم موش‌های بالغ مورد بررسی قرار گرفت و کورکومین توانست اثرات این آلاینده زیست محیطی را در این خصوص جبران نماید. داده‌های مربوط به وزن بدن و بیضه نشان داد که در پایان تیمار بین هیچ یک از گروه‌های چهار گانه اختلاف معنی‌داری وجود نداشت. این نتایج با نتایج برخی از تحقیقات گذشته در توافق بود (8، 11). با این وجود، برخی تحقیقات بیانگر اثر سدیم ارسنیت در کاهش وزن بدن و بیضه حیوان بوده است (26). تفاوت در نتایج حاصله از تاثیر ارسنیک بر وزن بدن و بیضه احتمالا می‌تواند از مدت زمان تیمار و یا دوز ارسنیک ناشی شده باشد (27).

در توافق با پژوهش‌های صورت گرفته (9، 10)، نتایج بررسی حاضر نشان دهنده کاهش معنی‌دار تعداد اسپرم در موش‌های تیمار شده با سدیم ارسنیت نسبت به گروه کنترل بود. از آنجا که خاصیت آپوتوژنیک ارسنیک در سلول‌های بافت بیضه گزارش شده است (28)، یکی از فرضیات ممکن در خصوص کاهش تعداد اسپرم در حیوانات تیمار شده با سدیم ارسنیت می‌توانست القای مرگ سلولی آپوتوزیس در سلول‌های اسپرماتوگونی بیضه باشد.

با توجه به این که سلول‌های اسپرماتوگونی بیضه موش‌های تیمار شده با سدیم ارسنیت نشانه‌های مورفولوژیکی آپوتوزیس (متراکم شدن هسته و کروماتین) را نشان ندادند و علاوه بر آن کاهش معنی‌داری نیز در قطر هسته این سلول‌ها مشاهده نشد، این احتمال که کاهش تعداد اسپرم در این گروه مربوط به آسیب ساختار مورفولوژیکی و القا آپوتوزیس اسپرماتوگونی‌ها باشد، ضعیف می‌باشد. برخی شواهد نشان می‌دهند که ارسنیک منجر به تشکیل ROS شده که به نوبه خود می‌تواند با اسپرماتوزوئیدهای غنی از اسیدهای چرب غیراشباع واکنش داده و منجر به پراکسیداسیون لیپیدها در اسپرم و در نهایت تخریب آنها گردد (13، 28). بنابراین با توجه به این که سدیم ارسنیت می‌تواند استرس اکسیداتیو را در بافت بیضه القا کند و منجر به کاهش تعداد اسپرم گردد، این احتمال نیز وجود دارد که کاهش تعداد اسپرم در نتایج پژوهش حاضر ناشی از القای استرس اکسیداتیو توسط سدیم ارسنیت بر بافت بیضه باشد. اگر این احتمال درست باشد، کورکومین به عنوان یک آنتی اکسیدانت قوی (16) بایستی می‌توانست اثرات مخرب سدیم ارسنیت روی تعداد اسپرم را تعدیل نماید. همان‌طور که در این بررسی نشان داده شد، تیمار موش‌ها با سدیم ارسنیت به همراه کورکومین کاهش تعداد اسپرم ناشی از سمیت سدیم ارسنیت را به طور معنی‌داری تا حد گروه کنترل جبران نمود. این نتیجه احتمال القا استرس اکسیداتیو در کاهش تعداد اسپرم را قوت می‌بخشد. از طرف دیگر، ارسنیک به عنوان یک عامل تخریب کننده سیستم اندوکرینی نیز شناخته شده است (29) و قادر است از طریق کاهش تستوسترون و سایر گنادوتروپین‌ها موجب کاهش اسپرم‌زایی شود (9، 12). در این خصوص، گزارشی دال بر کاهش سطح گنادوتروپین‌ها و تستوسترون به واسطه کاهش بیان ژنی آنزیم‌های کلیدی در سنتز تستوسترون (مثل سیستم آنزیمی سیتوکروم P-450) در اثر ارسنیک وجود دارد (22). بنابراین تغییرات هورمونی از جمله هورمون‌های محور هیپوتالاموس - هیپوفیز-گناد مثل FSH و LH و گنادوتروپین‌ها نیز احتمال ممکن دیگری است که می‌تواند

### تشکر و قدردانی

این پژوهش بر اساس قرارداد شماره 12782/90 مورخ 1390/11/30 با حمایت مالی حوزه معاونت پژوهش و فناوری دانشگاه اراک به انجام رسیده است که بدین وسیله از مسئولین مربوطه تشکر به عمل می‌آید.

### منابع

1. Akter KF, Owens G, Davey DE, Naidu R. Arsenic speciation and toxicity in biological systems. *Reviews of Environmental Contamination and Toxicology*. 2005;184:97-149.
2. Ayotte JD, Montgomery DL, Flanagan SM, Robinson KW. Arsenic in groundwater in eastern New England: occurrence, controls, and human health implications. *Environmental science & technology*. 2003;37(10):2075-83.
3. Hu J, Fang J, Dong Y, Chen SJ, Chen Z. Arsenic in cancer therapy. *Anti-Cancer Drugs*. 2005;16(2):119-27.
4. Petrusovski B, Sharma S, Schippers JC, Shardt K. Arsenic in drinking water. Delft: IRC International Water and Sanitation Centre. 2007;17(1):36-44.
5. Das H, Mitra AK, Sengupta P, Hossain A, Islam F, Rabbani G. Arsenic concentrations in rice, vegetables, and fish in Bangladesh: a preliminary study. *Environment international*. 2004;30(3):383-7.
6. Tseng C-H, Tai T-Y, Chong C-K, Tseng C-P, Lai M-S, Lin BJ, et al. Long-term arsenic exposure and incidence of non-insulin-dependent diabetes mellitus: a cohort study in arseniasis-hyperendemic villages in Taiwan. *Environmental health perspectives*. 2000;108(9):847-51.
7. Wang C-H, Jeng J-S, Yip P-K, Chen C-L, Hsu L-I, Hsueh Y-M, et al. Biological gradient between long-term arsenic exposure and carotid atherosclerosis. *Circulation*. 2002;105(15):1804-9.
8. Momeni HR, Oryan S, Eskandari N. Effect of vitamin E on sperm number and testis histopathology of sodium arsenite-treated rats. *Reproductive biology*. 2012;12(2):171-81.
9. Jana K, Jana S, Samanta PK. Effects of chronic exposure to sodium arsenite on

دلیلی بر کاهش روند اسپرمزایی و بنابراین کاهش تعداد اسپرم‌ها در این پژوهش باشد. علاوه بر این، آرسنیک تمایل زیادی برای اتصال به لیگاندهای حاوی سولفور دارد و از این طریق سبب مختل شدن عملکرد بسیاری از آنزیم‌های متعلق به سیستم دفاعی آنتی‌اکسیدانتی از جمله گلوکوتایون ردوکتاز، سوپراکسید دسموتاز و کاتالاز می‌شود (13، 28). بنابراین تضعیف آنزیم‌های سیستم دفاعی آنتی‌اکسیدانتی دستگاه تناسلی می‌تواند احتمال دیگری برای آثار مخرب سدیم آرسنیت در کاهش تعداد اسپرم در این پژوهش باشد. در پژوهش حاضر، در گروه سدیم آرسنیت آثار تخریب بافتی در لوله‌های سمی نیفر بیضه موش‌ها به وضوح مشاهده گردید که این یافته‌ها در توافق با تحقیقات گذشته بود (8، 10). سدیم آرسنیت با اتصال به گروه کربونیل و سولفیدریل پروتئین‌ها (13) و مهار فعالیت فاکتورهای رونویسی (30) سبب اختلال در سنتز آنزیم‌های ضروری برای متابولیسم سلولی می‌شود. علاوه بر آن، سدیم آرسنیت با تولید ROS و استرس اکسیداتیو (14) قادر است بر بافت بیضه تاثیر مخرب داشته باشد. بنابراین این احتمال وجود دارد که تغییرات هیستوپاتولوژیکی در لوله سمی نیفر در نتایج پژوهش حاضر ناشی از القا استرس اکسیداتیو توسط سدیم آرسنیت باشد. از آنجایی که در مطالعه حاضر کورکومین به عنوان یک آنتی‌اکسیدانت قوی در گروه کورکومین + سدیم آرسنیت توانست اثرات مخرب سدیم آرسنیت بر روی تغییرات هیستوپاتولوژیکی بیضه را به طور قابل توجهی جبران نماید، احتمال این که این آلاینده اثرات خود را از طریق القا استرس اکسیداتیو بر بافت بیضه اعمال نموده باشد قوت بیشتری می‌گیرد.

### نتیجه گیری

نتایج به دست آمده از مطالعه حاضر نشان دهنده اثرات مخرب سدیم آرسنیت بر روی تعداد اسپرم و ساختار بافت بیضه موش‌های بالغ و نقش محافظتی کورکومین در برابر تغییرات ایجاد شده توسط این آلاینده زیست محیطی می‌باشد.

- hypothalamo-pituitary-testicular activities in adult rats: possible an estrogenic mode of action. *Reprod Biol Endocrinol*. 2006;4(9):1-13.
10. Mukherjee S, Mukhopadhyay P. Studies on arsenic toxicity in male rat gonads and its protection by high dietary protein supplementation. *Al Ameen J Med Sci*. 2009;2:73-7.
  11. Sanghamitra S, Hazra J, Upadhyay S, Singh R, Amal RC. Arsenic induced toxicity on testicular tissue of mice. *Ind J Physiol Pharmacol*. 2008;52:84-90.
  12. Sarkar M, Chaudhuri GR, Chattopadhyay A, Biswas NM. Effect of sodium arsenite on spermatogenesis, plasma gonadotrophins and testosterone in rats. *Asian journal of andrology*. 2003;5(1):27-32.
  13. Manna P, Sinha M, Sil PC. Protection of arsenic-induced testicular oxidative stress by arjunolic acid. *Redox Report*. 2008;13(2):67-77.
  14. Shi H, Shi X, Liu KJ. Oxidative mechanism of arsenic toxicity and carcinogenesis. *Molecular and cellular biochemistry*. 2004;255(1-2):67-78.
  15. Yun SS, Kim SP, Kang MY, Nam SH. Inhibitory effect of curcumin on liver injury in a murine model of endotoxemic shock. *Biotechnology letters*. 2010;32(2):209-14.
  16. El-Wakf AM, Elhabiby E-SM, El-kholy WM, Abd El-Ghany E. Use of Tumeric and Curcumin to Alleviate Adverse Reproductive Outcomes of Water Nitrate Pollution in Male Rats. *Nature & Science*. 2011;9(7): 229-39.
  17. Ilbey YO, Ozbek E, Cekmen M, Simsek A, Otunctemur A, Somay A. Protective effect of curcumin in cisplatin-induced oxidative injury in rat testis: mitogen-activated protein kinase and nuclear factor-kappa B signaling pathways. *Human reproduction*. 2009;24(7):1717-25.
  18. Yu W-G, Xu G, Ren G-J, Xu X, Yuan H-Q, Qi X-L, et al. Preventive action of curcumin in experimental acute pancreatitis in mouse. *The Indian journal of medical research*. 2011;134(5):717-24.
  19. Aktas C, Kanter M, Erboga M, Ozturk S. Anti-apoptotic effects of curcumin on cadmium-induced apoptosis in rat testes. *Toxicology and industrial health*. 2012;28(2):122-30.
  20. Gouda SG, Khalil MS, Naim MM. Curcumin protects against testicular damage and genotoxicity induced by acrylamide in male albino mice. *Egyptian Journal of Histology*. 2011;34(2):333-45.
  21. Sharma P, Singh R. Protective role of curcumin on lindane induced reproductive toxicity in male Wistar rats. *Bulletin of environmental contamination and toxicology*. 2010;84(4):378-84.
  22. Chiou T-J, Chu S-T, Tzeng W-F, Huang Y-C, Liao C-J. Arsenic trioxide impairs spermatogenesis via reducing gene expression levels in testosterone synthesis pathway. *Chemical research in toxicology*. 2008;21(8):1562-9.
  23. Ferreira M, Matos RC, Oliveira H, Nunes B, de Lourdes Pereira M. Impairment of mice spermatogenesis by sodium arsenite. *Human & experimental toxicology*. 2012;31(3):290-302.
  24. World Health Organization. WHO laboratory manual for the examination of human semen and sperm-cervical mucus interaction: Cambridge university press; 1999.
  25. Noorafshan A, Karbalay-Doust S, Valizadeh A, Aliabadi E, Mirkhani H. Ameliorative Effects of Curcumin on the Seminiferous Epithelium in Metronidazole-Treated Mice A Stereological Study. *Toxicologic pathology*. 2010;38(3):366-71.
  26. Ahmad I, Hussain T, Akthar K. Arsenic induced microscopic changes in rat testis. *Prof Med J*. 2008;15:287-91.
  27. Chattopadhyay S, Ghosh S, Debnath J, Ghosh D. Protection of sodium arsenite-induced ovarian toxicity by coadministration of L-ascorbate (vitamin C) in mature wistar strain rat. *Archives of environmental contamination and toxicology*. 2001;41(1):83-9.
  28. Das J, Ghosh J, Manna P, Sinha M, Sil PC. Taurine protects rat testes against NaAsO<sub>2</sub>-induced oxidative stress and apoptosis via mitochondrial dependent and independent pathways. *Toxicology letters*. 2009;187(3):201-10.
  29. Davey JC, Bodwell JE, Gosse JA, Hamilton JW. Arsenic as an endocrine disruptor: effects of arsenic on estrogen receptor-mediated gene expression in vivo and in cell culture. *Toxicological sciences*. 2007;98(1):75-86.



30. Liao W-T, Chang K-L, Yu C-L, Chen G-S, Chang LW, Yu H-S. Arsenic induces human keratinocyte apoptosis by the FAS/FAS ligand pathway, which correlates with alterations in

nuclear factor- $\kappa$ B and activator protein-1 activity. Journal of investigative dermatology. 2004;122(1):125-9.