

گزارش یک مورد نایب بیمار مبتلا به سندرم اسندون و ۸ نوبت مرگ داخل رحمی

دکتر ناصر شرف الدین زاده^{۱*}، دکتر رضا باورصاد شهریپور^۲

۱- استادیار، متخصص مغز و اعصاب، دانشگاه علوم پزشکی جندی شاپور اهواز

۲- دستیار مغز و اعصاب دانشگاه علوم پزشکی جندی شاپور اهواز

تاریخ دریافت ۸۵/۱۱/۳۰، تاریخ پذیرش ۸۶/۶/۲۱

چکیده

مقدمه: سندرم اسندون (Sneddon)، ترکیبی از ضایعات پوستی لویدورتیکولاریس همراه با حوادث حاد عروق مغزی می‌باشد. سندرم مذکور ارگان‌های متعدد از جمله کلیه و قلب به همراه پوست و مغز را درگیر می‌کند. برخی بیماران با دریافت آسپرین و دی پیریدامول پروگنوز خوبی داشته‌اند. در این مقاله یک مورد از سندرم مذکور گزارش می‌شود.

مورد: بیمار خانم ۴۰ ساله می‌باشد که با سابقه ۸ نوبت مرگ داخل رحمی، اکنون با علائم ضعف نیمه چپ بدن و دی‌آرتری و فلج مرکزی عصب ۷ به همراه ضایعات پوستی با نمای لویدورتیکولاریس به بخش نرولوژی معرفی گردید. تمامی آزمایشات خونی و سرولوژی و میکروبیولوژی ایشان منفی بوده است. پس از انجام نمونه‌گیری از ضایعات پوستی اندام بیمار ونیز رد نمودن علل ثانویه احتمالی، بیمار مذکور با تشخیص سندرم (اسندون فرم اولیه) تحت درمان آنتی پلاکت قرار گرفت.

نتیجه‌گیری: علیرغم نادر بودن سندرم مذکور به نظر می‌رسد با در نظر گرفتن احتمال بروز این سندرم، به خصوص در بیماران جوان مبتلا به علائم درگیری عروق مغزی و ضایعات پوستی هم‌زمان، می‌توان با شروع سریع درمان مناسب از گسترش سندرم مذکور به سایر ارگان‌ها جلوگیری نمود.

واژگان کلیدی: سندرم اسندون، لویدورتیکولاریس، داروهای آنتی پلاکت

*نویسنده مسئول: اهواز، بیمارستان گلستان، بخش مغز و اعصاب، گروه مغز و اعصاب داخلی

Email: sharafaddinzadeh@yahoo.com

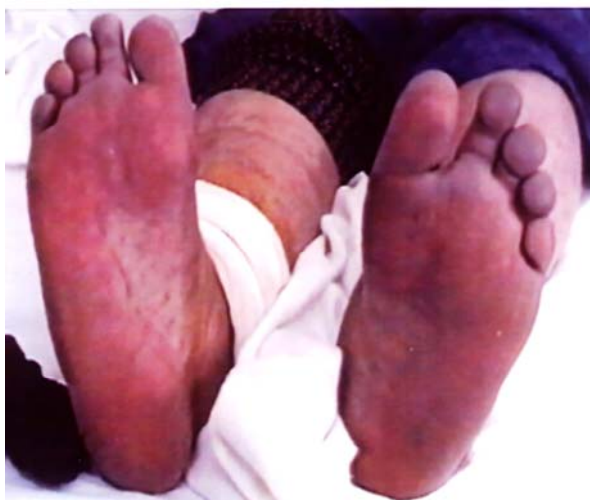مقدمه

بیماری اسندون برای اولین مرتبه در سال ۱۹۶۵ به نام بیمار با مشخصات مذکور نام گذاری گردید (۱). این سندرم نادر یک مجموعه از علائم بالینی می باشد که چندین ارگان را درگیر می کند و اغلب در خانم های جوان می باشد اگرچه متوسط سن تشخیص بیماری در دهه پنجم زندگی است.

ترکیب ضایعات پوستی لویدورتیکولاریس^۱ به همراه حوادث حاد عروقی مغزی، سندرم اسندون می باشد. شیوع ۴ در میلیون در سال داشته (۱، ۲) و اغلب در خانم های با سن ۲۲ تا ۵۸ سال است. گرچه علل بیماری زایی متعددی را برای این سندرم حدس می زنند ولی علت آن نامشخص می باشد و به نظر می رسد که این سندرم یک بیماری با تظاهرات یکنواخت و مشابه نمی باشد (۳). علائم و نشانه های بالینی سندرم مذکور شامل درگیری پوستی به صورت نمای بنفش رنگ شبکه مانند به همراه حاشیه نرمال (لویدورتیکولاریس) و حملات متعدد ایسکمی مغزی می باشد. سایر نشانه های این سندرم که می تواند با علائم اصلی مذکور همراهی داشته باشد؛ سرگیجه، سردرد، فشار خون، سوفل قلبی، اختلال قوه شناختی و اختلال حافظه می باشد. در این مقاله یک مورد بیمار مبتلا به سندرم اسندون گزارش شده است.

مورد

یک خانم ۴۰ ساله به دنبال ضعف در اندام سمت چپ و دیزآرتری به همراه ضایعات پوستی لویدورتیکولاریس از سرویس داخلی به بخش نورولوژی معرفی گردید. در معاینات سیستمیک که از بیمار به عمل آمد، کبد و طحال اندازه های نرمال داشته، سوفل قلبی سمع نشد و در سطح پوست بیمار (اندام تحتانی) ضایعات لویدورتیکولاریس مشهود بود (شکل ۱). ضایعات مذکور حاشیه فعال نداشت.



شکل ۱. ضایعات لویدورتیکولاریس در اندام تحتانی

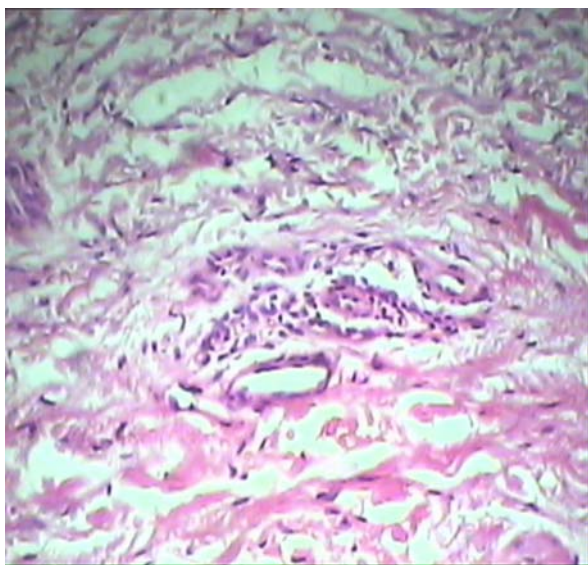
در معاینه نورولوژیک، بیمار در MMSE^۲ نمره ۱۸ از ۳۰ گرفته است (نشانه ای از درگیری قوه شناختی و حافظه بیمار) و در معاینه اعصاب کرانیال فلج مرکزی عصب ۷ داشته است و سایر اعصاب در معاینه طبیعی بوده اند. در معاینه اندام ها نیز ضعف نیمه چپ بدن به صورت همی پارزی در حد ۳/۵ و افزایش رفلکس در حد ۳+ در اندام سمت چپ و رفلکس کف پای مثبت سمت چپ داشته است. در معاینه حسی نیز کاهش حس سطحی و عمقی در نیمه چپ بدن مشهود بوده است. تست های کورتیکال وی نیز مختل بوده است.

در شرح حال مامایی ایشان ۸ نوبت مرگ داخل رحمی را داشته که بین ماه های ۵ تا ۷ بارداری بوده است ولی هیچ گونه دلیل عفونی، خود ایمنی و یا متابولیک برای توجیه آن به دست نیامده است. بیمار مذکور علیرغم سابقه ۸ نوبت مرگ جنینی داخل رحمی که در سه ماهه دوم و سوم بارداری داشته است متاسفانه هیچ گونه بررسی ژنتیک و پاتولوژی از جفت وی به عمل نیامده است.

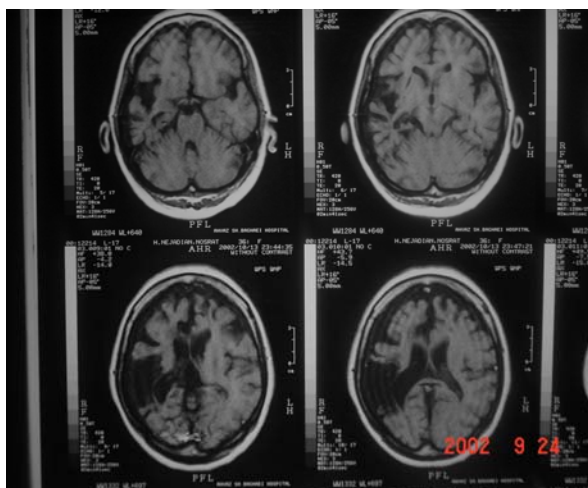
بیمار سابقه پره اکلامپسی، DVT مکرر، آرتريت، آرتراژی متناوب و یا استفاده از داروی خاص نمی دهد، ضمن آن که در طی چند ماه اخیر هیچ گونه مصرف

1 - Livedoreticularis.

2 - Mini-mental state examination.



شکل ۳. نمونه برداری از پوست بیمار که از ضایعات لویدورتیکولاریس به عمل آمد و ارتشاح WBC در اطراف عروق وی قابل رویت می باشد

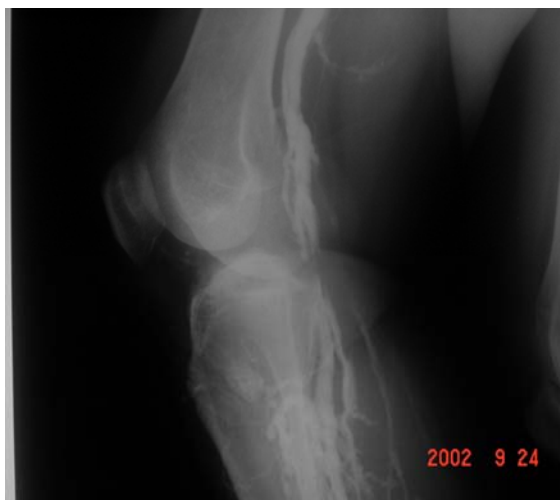

شکل ۴. T1-MRI به عمل آمده از بیمار که نشان دهنده آتروفی جنرالیزه به همراه انفارکشن (نواحی هیپواینتنس) در قلمرو شریان مغزی میانی در سمت راست می باشد.

بیمار فوق با تشخیص سندرم اسندون (فرم اولیه)، تحت درمان دارویی ضد پلاکت قرار گرفت (آسپرین و دی پیریدامول) و با کنترل نسبی علائم و بهبود حال عمومی، بیمار ترخیص گردید.

داروهای ضد انعقادی و ضد بارداری نداشته است. سابقه تب و کاهش وزن و یا تعریق شبانه ندارد. در شرح حال خانوادگی بیمار هیچ گونه سابقه بیماری های سیستم ایمنی و کلاژن واسکولار را نمی دهد.

تمامی بررسی های خونی و تست های ANA، Anti-DNA، CRP، ESR، RF، PTT، PT، VDRL، ایمنو الکتروفورز سرم بیمار، سطوح کمپلمان های خونی، فاکتور ۵ لیدن و بررسی فاکتورهای انعقادی و سطوح پروتئین S و C و antithrombin III نرمال گزارش گردید. آزمون های خونی مربوط به سیفلیس، سیتومگالوویروس، ایدز و آنتی فسفولیپید آنتی بادی منفی بوده است. بررسی کامل ادراری وی نیز نرمال بود. در بررسی های خونی و الکترولیت ها و نوار قلب و اکوکاردیوگرافی نیز هیچ گونه یافته غیر طبیعی به دست نیامده است. در ونوگرافی به عمل آمده از اندام تحتانی بیمار در ورید پوبلیته، علامت cut-off مشهود بود (شکل ۲) که حاکی از انسداد نسبی ورید می باشد. در نمونه برداری از ضایعات پوستی بیمار ارتشاح WBC گزارش گردید (شکل ۳). در بررسی تصاویر MRI که از مغز بیمار به عمل آمده، درگیری منتشر مغز به صورت آتروفی جنرالیزه و انفارکشن در مسیر شریان مغز میانی سمت راست مشاهده گردید (شکل ۴).



شکل ۲. ونوگرافی به عمل آمده از بیمار از ورید پوبلیته و علامت cut-off که به صورت filling defect مشهود می باشد

بحث

ترکیب ضایعات پوستی لویدورتیکولاریس به همراه حوادث حاد عروقی مغز، سندرم اسندون می باشد و به نظر می رسد که این بیماری یک بیماری با تظاهرات یکنواخت و مشابه نمی باشد (۳).

بیماران به دو گروه اولیه و ثانویه تقسیم می شوند که در فرم اولیه بیماری، هیچ گونه علل زمینه ای را برای آن نمی توان پیدا کرد به طوری که تمامی آزمایشات انعقادی و سرولوژی و میکروبیولوژی و تست های کلاژن واسکولار از جمله ANA، AntiDNA، CRP، ESR، C3، C4، RF، Anticardiolipin Ab و lupusAnticouagulan Ab نرمال می باشند. بیماری در فرم ثانویه آن خود را در زمینه سایر بیماری های خودایمنی و کلاژن واسکولار نشان می دهد (۳، ۴).

تاکنون گزارشات متنوعی در زمینه تظاهرات گوناگون این سندرم وجود داشته است به طوری که سایر ارگان هایی که در معرض خطر درگیری در این بیماری هستند عبارتند از:

۱- افزایش فشار خون شریانی، عوارض ایسکمی قلبی و سکتة قلبی، بیماری در پیچه ای قلب، میگرم قلبی و انسدادهای وریدی محیطی (هم چنان که در بیمار مورد گزارش ما درگیری ورید پوبلیته در گزارش ونوگرافی ایشان تأیید گردیده است).

۲- مرگ جنینی داخل رحمی مکرر (۵، ۶) (مشابه آنچه در بیمار مورد نظر ما گزارش شده است).

۳- کاهش خون رسانی علامت دار شده به واسطه انسداد شریان مزانتریک.

۴- انسداد شریان مرکزی شبکیه که خود را با نقایص میدان بینایی نشان می دهد (CRAO) (۷).

۵- اختلال پیشرونده و زوال عقل و نقایص عملکرد شناختی کورتیکال (۷، ۸).

۶- ضایعات آتروفیک حلقوی لیکن پلان^۲ در پوست (۹).

۷- درگیری شریان و وریدهای کلیوی

از سال ۱۹۶۵ که سندرم اسندون تشریح گردید آن را مشخصاً به واسطه حوادث عروقی مغز و ضایعات پوستی لویدورتیکولاریس می شناختند ولی ظهور سایر تظاهرات در این بیماری نشان دهنده این نکته است که این سندرم یک سندرم گسترده تر می باشد و سیستم های متعددی در آن می تواند درگیر شوند.

شیوع آنتی فسفولیپید آنتی بادی در این بیماران متغیر بوده و در یک بررسی در حدود ۴۱ درصد از این بیماران، این آنتی بادی در آنها مثبت گزارش گردیده است و مقایسه بین بیماران با و بدون این آنتی بادی نشان داده است که شبکه تورمانند لویدورتیکولاریس در بیماران با آنتی فسفولیپید آنتی بادی منفی، بزرگ تر بوده است. با وجود آن که هیچ گونه کاهش پلاکت در آنها گزارش نشده است (۸).

وقوع تشنج و سوفل نارسایی دریچه میترا که قابل سماع می باشد در مواردی از بیماران که آنتی فسفولیپید آنتی بادی مثبت داشته اند بیشتر خود را نشان داده است. این اطلاعات حاکی از این است که سندرم اسندون یک بیماری و یا اختلال همگون و یکنواخت از نظر تظاهرات بالینی نمی باشد (۹، ۱۰). ولی علیرغم این تظاهرات متنوع و گوناگون به نظر می رسد که به طور کامل و مطمئن نمی توان بین بیماران با فرم اولیه سندرم اسندون با ضایعات لویدورتیکولاریس و حوادث عروقی مغز و سندرم آنتی فسفولیپید آنتی بادی که در طی بیماری SLE به وجود می آید تفاوتی قائل شد. ضمن آن که امروزه هیچ گونه دلیل قانع کننده ای برای جدا کردن بیماران مبتلا به SLE از این سندرم اولیه (اسندون) وجود ندارد (۱۱).

به عبارتی سندرم اسندون شاید یک طیف گسترده و مستمری از نظر علائم بالینی از آنتی فسفولیپید آنتی بادی منفی تا همراهی با بیماری SLE داشته باشد که در میان این طیف گسترده، فرم اولیه سندرم اسندون قرار می گیرد. به

1 - Central retinal artery occlusion.

2 - Lichen planus.

فسفولپید آنتی بادی ندارد (۱۲). هم‌چنان که در این بیمار نیز میزان آتروفی قابل توجه که در تصاویر MRI از مغز بیمار به دست آمده است، تأیید کننده و توجیه کننده کاهش قوه شناختی بیمار می‌باشد.

در زمینه درمان‌های رایج به نظر می‌رسد هیچ‌گونه سودی از تجویز کورتن و تضعیف کننده‌های سیستم ایمنی حاصل نشده است حتی گزارشی از تشدید علائم بیماران ضمن دریافت کورتن وجود دارد (۱۲). در مواردی پاسخ مطلوب ضایعات پوستی و سیانوز انتهائی بیماران با استفاده از نفیدپین مشاهده گردیده است ولی این درمان بر روی عوارض عروقی مغز تأثیری نداشته است. ولی برخی بیماران با دریافت آسپرین و دی پردامول پروگنوز خوبی داشته‌اند و به نظر می‌رسد ارزش این درمان در جلوگیری از گسترش بیماری به سایر ارگان‌ها می‌باشد.

در زمینه دریافت آنتی کوآگولانت‌ها به نظر می‌رسد با توجه به ریسک بالای خونریزی در ضایعات مغزی ایشان، تجویز این داروها به نفع بیمار نمی‌باشد. هرچند مشاهده گردیده است که درمان‌های ضدپلاکتی در فرمی از بیماری که آنتی فسفولپید آنتی بادی در ایشان مثبت بوده است نسبت به گروهی که این آنتی بادی را منفی گزارش نموده‌اند منجر به کاهش عوارض عروقی مغز گردیده است ولی در درمان با ضدانعقادها چنین تفاوتی در میان نبوده است (۱۰-۱۲).

در بیمار مورد گزارش، با توجه به نرمال بودن تمامی آزمایشات سرولوژی و ایمونولوژی و نیز بررسی بیوپسی پوست بیمار و تأیید پروسه ارتشاحی و نیز درگیری عروق پوپلیته و عروق سربروواسکولار، بیمار تحت درمان با داروهای آنتی پلاکت (آسپرین و دی پردامول) قرار گرفت و با کنترل نسبی علائم به همراه حال عمومی خوب از سرویس نرولوژی ترخیص گردید. لازم به ذکر است که با توجه به شروع دیر هنگام درمان متاسفانه درجات قابل توجهی از نقایص شناختی در ایشان باقی مانده که غیر قابل

طوری که فرم ویژه‌ای از سندرم آنتی فسفولپید آنتی بادی وجود دارد که به واسطه درگیری شریانیچه‌ها مشخص می‌گردد و یا در مقابل یک فرم اولیه سندرم مذکور بدون آنتی فسفولپید آنتی بادی وجود دارد که با درگیری عروق مغز و عروق پوستی می‌باشد. هر چند در سندرم آنتی فسفولپید درگیری شریان‌های بزرگ و وریدها به همراه کاهش پلاکت از علائم برجسته می‌باشد که تا کنون در سندرم اسندون گزارش نشده است.

علت این سندرم ناشناخته می‌باشد ولی به نظر می‌رسد که برخی عوامل در تشدید علائم بیماری دخیل می‌باشند مثل: هورمون‌های زنان (سیر پیشرفت بیماری ضمن یائسگی متوقف می‌گردد)، تشدید بیماری ضمن حاملگی (هم‌چنان که به نظر می‌رسد در بیمار مورد گزارش ما ۸ نوبت مرگ داخل رحمی می‌تواند در زمینه شعله ور شدن بیماری ایشان باشد بدون این که هیچ‌گونه یافته پاتولوژیک در بررسی‌های خونی ایشان به دست آمده باشد) و یا مصرف داروهای ضد بارداری (۱۰). نقش آنتی فسفولپید آنتی بادی در این سندرم هم‌چنان در پرده ابهام می‌باشد.

در تشخیص افتراقی ضایعات پوستی مذکور (لویدورتیکولاریس)، سندرم آنتی فسفولپید آنتی بادی، SLE، کرایوگلوبولینمی و پاراپروتینمی مطرح می‌باشد که در بیمار ما هیچ‌کدام از یافته‌های بالینی و آزمایشگاهی، به نفع علل مذکور نمی‌باشد. در زمینه واسکولیت‌ها و واسکولوپاتی‌ها در زمینه بیماری‌های خودایمنی و کلاژن واسکولار نیز یافته‌های نرمال آزمایشگاهی در بیمار ما بر علیه تشخیص‌های مطرح می‌باشد (۱۱).

بررسی بافت شناسی در نمونه برداری پوست این بیماران و مشخص نمودن انسداد شریانی در نمونه برداشته شده، اهمیت ویژه‌ای برای دسته‌بندی صحیح و حقیقی این بیماران و تشخیص سریع بیماری ایشان دارد.

به نظر می‌رسد شدت بیماری این اشخاص با تظاهرات MRI هم‌خوانی دارد ولی ارتباطی با وجود آنتی

5. Lipsker D, Piette JC, Laporte JL, Maunoury L, Frances C. Annular atrophic lichen planus. *Dermatology* 1997; 195(4): 402-3.
6. Weissenborn K, Niedermey J, Wollenhaupt J, Sosda M, Schellong SM, Ehrenheim C, Lubach D. Classification of Sneddon syndrome. *Vasa* 1997; 26(3): 215-21.
7. Gobert A. Sneddon syndrome with bilateral peripheral retinal neovascularization. *Bull Soc Belge Ophthalmol* 1995; 255:85-90.
8. Weissenborn K, Puckart N, Ehrenheim C, Schellong S, Goetz C. Neurophysiological deficits in patients with Sneddon syndrome. *J Neurol* 1996; 243(4): 357-63.
8. Khool A, Bellia M. Superior mesenteric artery stenting for mesenteric ischemia in Sneddon syndrome. *Br J Radiol* 1999; 72(858): 607-9.
9. Wohlarb J, Fischer M, Wolter M, March WC. Diagnostic impact and sensitivity of skin biopsies in Sneddon syndrome. *Br J Dermatol* 2001; 145(2):285-8.
10. Wright RA, Kokment E. Gradually progressive dementia without discrete cerebrovascular events in a patient with Sneddon s syndrome. *Myo Clinic Proc* 1999; 74(1):5761.
11. Tourbath A, Piette JC, Iba-Zizen MT, Lyon-Caen O, Godeau P, Frances C. The natural course of cerebral lesions in Sneddon syndrome. *Arch Neurol* 1997; 54(1): 53-60.
12. Frances C, Papo T, Wechsler B, Laporte JL, Bicusse V, Piette JC. Sneddon syndrome with or without antiphospholipid antibodies. *Medicine (Balitmore)* 1999 ; 78(4):209-19.

جبران می‌باشد ولی با توجه به شروع درمان ضد پلاکتی از پیشرفت علائم و تکرار حملات جلوگیری گردید.

نتیجه گیری

به نظر می‌رسد ارزش توجه به وجود این سندرم نادر در خانم‌های جوان می‌باشد که با حملات حاد عروق مغزی مواجه می‌گردند (به همراه ضایعات پوستی مشخصه بیماری وعدم وجود ریسک فاکتورهای اصلی حوادث سربروواسکولار)، به نحوی که می‌توان با درمان سریع و مناسب این بیماران از گسترش پروسه بیماری و درگیری سایر ارگان‌ها و نیز تکرار حملات استروک ایشان جلوگیری کرده و در ضمن از به جای گذاردن نقایص غیر قابل جبران شناختی در این بیماران نیز پیش‌گیری نمود.

منابع

1. Sneddon JB. Cerebrovascular lesions and livedoreticularis. *Br J Dermatol* 1977;180; 1965.
2. Stockhammer G, Felber SR, Zelgr B, et al. Sneddon syndrome: diagnosis by skin biopsy and MRI in 17 patients. *Stroke* 24: 685;1993.
3. Gantecheva M, Tsankov N. Livedoreticularis and cerebrovascular accident as clinical expression of antiphospholipid syndrome. *J Eur Acad Dermatol Venereol* 1999; 12(2): 157-60.
4. Frances C, Piette JC. The mystery of Sneddon syndrome: relationship with antihospholipid syndrome and systemic lupus erythematosus. *J Autoimmune* 2000;15(2): 139-43.

A case report of Sneddon syndrome with 8 times intrauterine fetal deaths

Sharafaddin-zadeh N^{1*}, Bavarsad Shahripoor R²

Abstract

Introduction: Sneddon syndrome is a combination of skin lesions (livedoreticularis) and acute cerebrovascular accident. The syndrome involves many organs such as kidney, heart, skin and brain. Some patients have a good prognosis when taking Aspirin and Diprydamol. In this article a case of this syndrome is reported.

Case: The patient is a 40 years old woman with a history of 8 times intrauterine fetal deaths. She was now admitted to the neurology ward with signs of weakness in left side of the body (hemiparesis), dysarthria, 7th central nerve paralysis, and skin lesions (livedoreticularis). All laboratory data such as serology and microbiology were normal. After skin biopsy from the lower limbs and rule out possible secondary etiologies, this patient was recognized with Sneddon syndrome and received anti-platelet treatment.

Conclusion: Despite the fact that this syndrome is rare, it seems considering the probability of appearing this syndrome, especially in young patients who are suffering from acute cerebrovascular signs and skin lesions in the same time, early treatment can prevent the disease from developing to other organs.

Key words: Sneddon syndrome, livedoreticularis, anti-platelet drugs

* Corresponding author; Email: sharafaddinzadeh@yahoo.com

1 - Assistant professor, neurologist, Joundishapour University of medical science, Ahwaz.

2 - Assistant of neurology, Joundishapour University of medical science, Ahwaz.