

Effect of Pentoxifylline on biomechanical indices in acute phase of skin wound healing in diabetic rats

BabaeiSaeid¹, DarabiMohammad Reza², BayatMohammad¹, NakhaeiMahmood Reza³,
BayatParvindokht², Baazm Maryam¹, GhadamianMina⁴, Banasadegh Soheila⁵

1-Assistant professor, Ph.D in Human Anatomy, Department of Anatomical Sciences, Faculty of Medicine, Arak university of Medical sciences, Arak, Iran

2- Associated professor, Ph.D in Human Anatomy, Department of Anatomical Sciences, Faculty of Medicine, Arak university of Medical sciences, Arak, Iran

3- Assistant professor, Ph.D in Nutrition, Department of Biochemistry and Nutrition, Faculty of Medicine, Arak university of Medical sciences, Arak, Iran

4- BS.c in Biology, Department of Anatomical Sciences, Faculty of Medicine, Arak university of Medical sciences, Arak, Iran

5- MS.c in Physiology, Department of physiotherapy, Faculty of Medicine, University of Tarbiatmodares, Tehran, Iran

Received: 28 Apr 2014, Accepted: 2 Jul 2014

Abstract

Background: It is expected that affected people with diabetes will increase to 439 million in 2030, 15% of them are affected with chronic leg ulcer disease. Increasing number of researches implicate the positive influence of pentoxifylline (PTX) on the skin wound healing. Pentoxifylline is a xantin derivative that modifies or inhibits inflammatory factors, reduces blood viscosity, improves peripheral blood currency and increases oxygenation of tissues. In this study the effect of Pentoxifylline (PTX) on skin biomechanical indices in acute phase of skin wound healing in diabetic rat is in considerable interest.

Materials and Methods: It is an experimental- interventional study in which fourteen adult male wistar rats were divided into experimental group (n=7), receiving pentoxifylline intraperitoneally and control group (n=7) receiving distilled water (DW). Diabetes was induced by intraperitoneal administration of streptozotocin in both groups then full thickness incisional wound (20mm length) in identical pattern was made on the dorsum of rats. After 15 days a band of skin (4×60mm) containing wound was extracted and used to evaluate skin biomechanical indexes (work up to maximum force-Nm and Tensile strength= Rm-N/mm²). Results were analysed by SPSS software version 19 and K-S, Levens Test and Student Sample T-Test were used.

Results: Pentoxifylline administration improved skin biomechanical indices after 15 days after skin incisional wound. Differences between experimental and control's indices were significant (p<0.05).

Conclusion: Pentoxifylline accelerated wound healing and improved tensile strength of skin in diabetic rats of experimental group.

Keywords: Diabetes, Pentoxifylline, Rat, wound healing

*Corresponding Author:

Address: Saeid Babaei, Assistant professor, Ph.D in Human Anatomy, Department of Anatomical Sciences, Faculty of Medicine, Arak university of Medical sciences, Arak, Iran.

Email: saeid.babaei@yahoo.com

اثر پنتوکسیفیلین بر شاخص‌های بیومکانیک پوست در فاز حاد ترمیم زخم پوستی موش صحرایی دیابتی

سعید بابائی^{۱*}، محمد رضا دارابی^۲، محمد بیات^۱، محمود رضا نخعی^۳، پرویندخت بیات^۴، مریم باعزم^۱، مینا قدمیان^۱، سهیلا بنا صادق^۵

۱- استادیار، گروه آناتومی، دانشکده پزشکی، دانشگاه علوم پزشکی اراک، اراک، ایران

۲- دانشیار، گروه آناتومی، دانشکده پزشکی، دانشگاه علوم پزشکی اراک، اراک، ایران

۳- استادیار، گروه بیوشیمی و تغذیه، دانشکده پزشکی، دانشگاه علوم پزشکی اراک، اراک، ایران

۴- کارشناس، گروه آناتومی، دانشگاه علوم پزشکی اراک، اراک، ایران

۵- کارشناس، گروه فیزیوتراپی، دانشگاه تربیت مدرس، تهران تهران، ایران

تاریخ دریافت: ۹۳/۲/۸ تاریخ پذیرش: ۹۳/۴/۱۱

چکیده

زمینه و هدف: مبتلایان به دیابت تا سال ۲۰۳۰ به ۴۳۹ میلیون نفر افزایش می‌یابند که ۱۵ درصد این بیماران از بیماری زخم مزمن پا رنج می‌برند. تحقیقات روز افزون بیان‌گر اثرات مثبت پنتوکسیفیلین بر روند بهبود زخم‌های پوستی است. پنتوکسیفیلین یک مشتق گزانتینی است که سبب تعدیل و یا مهار عملکرد فاکتورهای التهابی، کاهش ویسکوزیته خون، بهبود جریان خون محیطی و افزایش اکسیژن رسانی به بافت‌ها می‌گردد. در این مطالعه اثر پنتوکسیفیلین بر شاخص‌های بیومکانیک پوست در فاز حاد زخم پوستی موش صحرایی دیابتی مورد توجه قرار گرفته است.

مواد و روش‌ها: مطالعه اخیر از نوع تجربی- مداخله‌ای بوده و طی آن چهارده سر موش صحرایی نر بالغ نژاد ویستار به گروه تجربی (۷ سر) دریافت کننده پنتوکسیفیلین داخل صفاقی و کنترل (۷ سر) دریافت کننده آب مقطر تقسیم شد. بیماری دیابت با تزریق داخل صفاقی استرپتوزوتوسین در موش‌های هر دو گروه ایجاد شد، سپس برش پوستی به طول ۲۰ میلی‌متر با الگوی یکسان در ناحیه پشت موش‌ها ایجاد شد. پس از ۱۵ روز نوارهای پوستی حاوی زخم جدا شده و برای سنجش شاخص‌های بیومکانیک (نیروی کار انجام شده و استرس حد اکثر) مورد استفاده قرار گرفت. نتایج حاصله به کمک نرم افزار SPSS نسخه ۱۹ مورد آنالیز قرار گرفت.

یافته‌ها: تجویز پنتوکسیفیلین سبب بهبود شاخص‌های بیومکانیک پوست پس از گذشت ۱۵ روز از زمان ایجاد زخم پوستی شد و اختلاف بین شاخص‌ها در گروه‌های تجربی و کنترل معنی دار بود ($p < 0.05$).

نتیجه گیری: پنتوکسیفیلین سبب تسریع التیام زخم پوستی و بهبود استحکام کششی پوست در موش‌های دیابتی گروه تجربی شده است.

واژگان کلیدی: التیام زخم، پنتوکسیفیلین، دیابت، موش صحرایی

*نویسنده مسئول: اراک، میدان سردشت، مجتمع آموزشی پیامبر اعظم، دانشکده پزشکی، گروه آناتومی

Email: saeidbabaei77@yahoo.com

مقدمه

مکانیسم های ایجاد زخم های حاد (Acute wounds) عبارتند از: ترومای نافذ و غیر نافذ، تماس با موادشیمیایی، گرما یا سرمای شدید، فشار طولانی مدت یا کوتاه مدت اما مخرب، پرتو تابی و هر عاملی که باعث برهم زدن تداوم پوست، ورود ارگانسیم های مولد زخم و ایجاد عفونت موضعی یا سیستمیک شود. زخم حاد به صورت از دست رفتن تمامیت بافت پوششی نرم در هر نقطه از سطح بدن تعریف می شود. زخم های حاد بر اساس وسعت، عمق و ساختمان آناتومیکی درگیر، به انواع ساده یا پیچیده قابل تعریف هستند. بر اساس آمار منتشر شده از سوی سازمان ملی بررسی هزینه های بیمارستانی (۱) سالانه به طور تقریبی در آمریکا و کشورهای اروپایی یک نفر از هر ۷۵ نفر دچار نوعی جراحی شدند که نیازمند مراجعه به مراکز درمانی بود. چنانچه افرادی که به مراکز درمانی مراجعه نکرده اند را نیز در نظر بگیریم آمار واقعی بسیار بیشتر خواهد بود. بر اساس آمار منتشره صرفاً هزینه درمان و مراقبت از بیماران مبتلاء به زخم بستر در ایالت میشیگان به طور متوسط ۲۳۰۰۰ دلار در سال تعیین گردیده است (۲) که با در نظر گرفتن افزایش سالانه جمعیت هزینه فوق هر سال افزایش نیز می یابد، این در حالی است که جراحات دچار عفونت نشوند، چنانچه عفونت نیز رخ دهد این هزینه ها بسیار بیشتر خواهد شد (۳). انتظار می رود مبتلایان به دیابت تا سال ۲۰۳۰ به ۴۳۹ میلیون نفر افزایش یابند، ۱۵ درصد این بیماران از بیماری زخم مزمن پا رنج می برند (۳). بیماری دیابت (Diabetes mellitus) یک بیماری متابولیک مزمن است که با افزایش میزان قند خون، هایپرگلیسمی (Hyperglycemia)، اختلال در متابولیسم کربو هیدرات، چربی و پروتئین مشخص گردیده و به دنبال نقیصه مطلق یا وابسته به هورمون انسولین بروز می نماید. در دیابت نوع یک سلول های بتا تولید کننده انسولین در جزایر لانگرهانس پانکراس به دنبال بیماری اتو ایمیون تخریب می گردند (۴). در حالی که دیابت نوع دو با نقیصی در ترشح و عملکرد انسولین مشخص می گردد (۵). در تمام دنیا حدود ۱۵ درصد

از بیماران دیابتی از بیماری زخم مزمن پا رنج می برند. هزینه درمان این گونه زخم ها در سال ۱۹۷۷ بالغ بر ۶۰۰ میلیون دلار در آمریکا بر آورد شده است (۶). هزینه قطع عضو برای هر مورد در بیماران دیابتی بین ۲۵۰۰۰ تا ۴۰۰۰۰ دلار بر آورد شده است (۶). تحقیقات بر روی مدل های انسانی و حیوانی در سطح سلولی و مولکولی تعداد فراوانی از تغییرات سلولی و مولکولی مرتبط با دیابت را در روند ترمیم زخم مشخص ساخته است (۷). تاخیر در روند ترمیم زخم دیابتی با تاخیر در دیپدز سلولی، تشکیل بافت گرانولاسیون، کاهش سازماندهی رشته های کلاژن، کاهش جریان موضعی خون، افزایش ویسکوزیته خون و کاهش رگزایی مشخص می شود (۸). مطالعات آشکار ساخته است که در بیماران دیابتی، ساختار کلاژنی پوست مختل شده (۹) و روند التیام زخم دچار مشکل می شود (۱۰). در این بیماران، اختلال در سیگنال های مولکولی سبب می شود که در فازهای مختلف روند التیام زخم اختلالاتی ایجاد شود که از جمله آنها می توان به اختلال در فاز التهاب، اختلال و کاهش در رگزایی، تشکیل زیاد از حد و بقای طولانی مدت بافت گرانولاسیون، اختلال در تشکیل اپیتلیوم جدید (epithelialization) و اختلال در تجدید ساختار (remodeling) اشاره نمود. در این راستا، تحقیقات نشان داده است که قدرت تکثیر در فیبروبلاست های پوستی بیماران دیابتی کاهش می یابد (۱۱). سیتوکین ها و فاکتورهای مختلف رشد (growth factors) که سیگنال های مولکولی را باعث شده و برای روند التیام زخم طبیعی لازم هستند در زخم های بیماران دیابتی، مختل می گردند (۷، ۱۰). در بیماران دیابتی وابسته به انسولین میزان تولید اینترلوکین ۶ (Interleukin-6) بیشتر از سایرین است (۱۲). دیابت سبب بی نظمی در بیان نوروپپتیدها در زخم های پوستی شده و وقوع التهاب مزمن در پوست خرگوش های دیابتی مانع بقای التهاب حاد می شود که البته جهت ترمیم زخم ضروری است. هم چنین در زخم دیابتی به دلیل بیان کوتاه مدت فاکتورهایی نظیر IL-1 و IL-6 و گیرنده های آنها التهاب حاد به سرعت به پایان می رسد و التهاب مزمن جایگزین آن

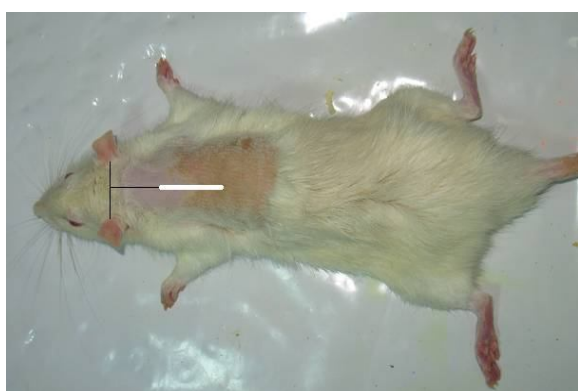
(سیتوکین ها و یا فاکتورهای رشد)، استفاده از تحریکات الکتریکی، امواج اولتراسوند، امواج مغناطیسی، تابش لیزر و برخی ترکیبات شیمیایی از جمله پنتوکسی فیلین اشاره نمود. پنتوکسی فیلین با نام های تجاری پنتوکس و پنتوکسیل از مشتقات گزانتین بوده و دارویی است که به طور معمول عامل کاهش دهنده ویسکوزیته خون، فعال کننده عروقی، بهبود دهنده جریان خون محیطی و نشانه های حاصل از اختلالات جریان خون، آثرین لنگش، لنگش متناوب و زخم های سیاهرگی پا می باشد (۱۷). در این بیماران پنتوکسی فیلین باعث تسکین علائم و نشانه های اختلال در جریان خون و زخم های تروفیک (Trophic ulcers) شده و در نتیجه موجب افزایش اکسیژن رسانی به بافت های محیطی می گردد. مکانیسم اثر کاملاً مشخص نیست ولی احتمالاً، پنتوکسیفیلین به عنوان یک مشتق گزانتینی، شل شدن عضلات صاف از جمله عضلات صاف عروق محیطی را سبب شده و در نتیجه موجب انبساط عروق و جلوگیری از اسپاسم می گردد (۱۷). هم چنین این دارو موجب افزایش انعطاف پذیری گلبول های قرمز و کاهش چسبندگی پلاکت ها می شود. پنتوکسی فیلین باعث افزایش جریان خون به بافت های ایسکمیک و افزایش اکسیژن رسانی بافتی در بیماران مبتلا به بیماری های عروق محیطی شده و باعث افزایش اکسیژن در کورتکس مغز و مایع مغزی - نخاعی می شود و لذا در اختلالات عروق مغزی مورد استفاده قرار گرفته است (۱۸). هم چنین پنتوکسی فیلین قادر است فعالیت نوتروفیل ها را مهار نموده به طور مستقیم یا غیر مستقیم باعث مهار یا افزایش تولید برخی سیتوکین ها از جمله $TNF-\alpha$ شود و لذا اثرات آن در درمان بسیاری از بیماری ها در دست تحقیق قرار دارد (۱۹). تا کنون مطالعات اندکی در ارتباط با اثر پنتوکسی فیلین بر شاخص های بیومکانیکی پوست پس از التیام زخم صورت گرفته است (۲۰) و مطالعات در رابطه با اثر پنتوکسی برفعالیت ترشعی پلی مورفونوکلئارهای استخراج شده از خون و یا اثر پنتوکسی فیلین برفعالیت ترشعی این سلول ها در روند تسریع ترمیم زخم در بیماران دیابتی در شرایط گوناگون با نتایج متفاوتی همراه بوده است (۲۱). در

می گردد (۱۳). بیماران دیابتی به دلیل مشکلات سیستمیک در بدن خود که عمدتاً ناشی از هیپرگلیسمی است در رابطه با ترمیم زخم های خود دچار مشکل بوده و ۳۰ درصد زخم های افراد دیابتی معمولاً به زخم های مزمن تبدیل می شوند (۱۴) و به همین دلیل التیام زخم های بیماران دیابتی ممکن است از نظر زمانی در مقایسه با افراد سالم به مدت زمان بسیار طولانی تری نیاز داشته باشد. به این ترتیب، زخم های دیابتی برای گرایش به زخم های مزمن و حتی قطع عضو بسیار مستعد بوده و دلایل متعددی می تواند عامل این پدیده باشد (۱۵) به این ترتیب تسریع التیام زخم در بیماران دیابتی چالشی جدی را در عرصه پزشکی بالینی به وجود آورده است.

در فرایند طبیعی التیام زخم IL-6 سبب ظهور و تداوم بیان فاکتور رشد کراتینوسیتی (Keratinocyte Growth Factor- KGF) در فیروبلاست ها می شود. مطالعات بر روی زخم های دیابتی بیان گر آن است که مقدار تولید IL-6 و متعاقباً KGF از فیروبلاست ها در این قبیل زخم ها به شدت کاهش می یابد. به علاوه در زخم های دیابتی در بافت گرانولاسیون با کاهش KGF مقدار تولید VEGF و لذا رگزایی به شدت کاهش می یابد (۱۶). مطالعات اخیر بیان گر آن است که در زخم های بیماران دیابتی مدت زمان بیان فاکتور نکروز دهنده تومور آلفا (Tumor Necrosis Factor-TNF و IL-1 توسط فیروبلاست ها پیش از مدت طبیعی ادامه می یابد که سبب افزایش مقدار بیان MMPs و تخریبی بافتی ناشی از این آنزیم ها و کاهش تولید مهار کننده بافتی متالوپروتئینازها TIMP نیز می شود (۷). فاکتور فوق سبب افزایش فعالیت پروتئولیتیک در ماتریکس خارج سلولی و کاهش سنتز کلاژن می شود (۱۱).

در حال حاضر جهت تسریع روند التیام زخم تمهیدات گوناگونی به کار گرفته می شود که از جمله آنها می توان به استفاده از ترکیبات آنتی سپتیک، آنتی بیوتیک ها، پاکسازی بستر زخم به روش های گوناگون، بانداژ مناسب، استفاده از بانداژهای حاوی ترکیبات خاص

الگویی مشابه برای تمام حیوانات، در فاصله ۲ سانتی متر از نقطه میانی خط فرضی بین گوش های حیوان با تیغه جراحی برشی به طول ۲۰ میلی متر در خط میانی پوست پشت حیوان و به ضخامت کامل پوست تا حد عضله پانیکولوس کارنوسوس (۲۰) ایجاد گردید و بدون بخیه زدن رها شد تا از طریق التیام با قصد ثانویه ترمیم گردد (شکل ۱). روز جراحی روز صفر محسوب گردید و تزریق داخل صفاقی پنتوکسیفیلین از یک هفته قبل از شروع آزمایش آغاز شد.



شکل ۱. خط سفید نشان دهنده محل ایجاد برش در ناحیه پشت حیوان

پنتوکسیفیلین به صورت سیستمیک و از طریق داخل صفاقی با دوز ۱۰۰ میلی گرم بر کیلوگرم در دو نوبت صبح و عصر تزریق شد. تجویز پنتوکسیفیلین از ۷ روز قبل از ایجاد برش در پوست شروع شد و در تمام مدت انجام تحقیق پس از ایجاد برش ادامه یافت. پانزده روز پس از جراحی، از پوست ناحیه پشت موش های گروه های تجربی و کنترل (۱۴ سر)، یک نوار پوستی حاوی زخم التیام یافته و در جهت عمود بر آن به ابعاد ۴×۶۰ میلی متر (شکل ۲) جدا و توسط گاز آغشته به نرمال سالین پوشانده شده و در ظرف مخصوص قرار گرفته، کد گذاری شد و بلافاصله برای سنجش شاخص های بیومکانیکی توسط دستگاه سنجش استحکام مواد (ZWICK/Roll, Germany) مدل Z2.5- Ph 1F مورد استفاده قرار گرفت. این دستگاه مجهز به دو فک برای نگهداری ابتدا و انتهای نوار پوستی مورد آزمایش است که یکی ثابت و دیگری متحرک است، پس از قرار دادن نمونه نوار پوست در دهانه فک ها، فک متحرک با

این مطالعه، سعی بر آنست تا از یک سو با بهره گیری از خصوصیات ویژه این دارو (اثر بر جریان خون بافتی و فعالیت ترشحات پپی مورفونوکلئارها و ماکروفاژها) به بررسی اثر آن بر تغییرات شاخص های بیومکانیکی پوست پس از التیام زخم و از سوی دیگر به بررسی اثر این دارو بر تغییرات مقایسه های سلولی بافت ترمیمی پردازیم تا به این ترتیب گامی جهت مشخص تر شدن مکانیسم اثر این دارو در ترمیم زخم برداشته و مستندهای بیشتری در جهت بالینی نمودن کاربرد آن و تسریع التیام زخم برداریم.

مواد و روش ها

این مطالعه از نوع تجربی - مداخله ای می باشد. روش های مورد استفاده در این مطالعه به تأیید کمیته اخلاق در تحقیقات دانشکده پزشکی دانشگاه علوم پزشکی شهید بهشتی (کد: ۷۳۹۷-۹۱-۰۱-۸۹) رسیده است. در این مطالعه ۱۴ سر موش نر بالغ از نژاد ویستار با وزن ۲۵۰-۳۰۰ گرم از انستیتو پاستور ایران تهیه شد. موش ها به صورت تصادفی به دو گروه تجربی (۷ سر) و کنترل (۷ سر) تقسیم شدند و در حیوان خانه دانشکده پزشکی در قفس های پلی کربنات مجزا (هر موش در یک قفس) در شرایط رطوبت و دمای مناسب (۲۴-۲۲ درجه سانتی گراد) و دوره ۱۲ ساعته روشنایی - تاریکی نگهداری شدند.

جهت ایجاد دیابت نوع یک در حیوانات از تزریق داخل صفاقی استرپتوزوتوسین (۵۵ میلی گرم بر کیلوگرم، محصول شرکت BIOMOL INTERNATIONAL کشور آمریکا) طی یک نوبت تزریق استفاده شد، پس از یک ماه تأمل چنانچه شرایط هیپرگلیسمی (میزان قند خون بالاتر از ۳۰۰ میلی گرم بر ۱۰۰ میلی لیتر) در آنها تثبیت شد این موش ها در مطالعه شرکت داده شدند.

جهت انجام آزمایش بیومکانیک، پوست ناحیه پشت حیوانات ابتدا با کلیپر تراشیده شد و برای ایجاد برش به ضخامت کامل پوست، ابتدا حیوانات با تزریق داخل صفاقی کتامین (۵۰ میلی گرم بر کیلوگرم) و زایلازین (۵ میلی گرم بر کیلوگرم) بی هوش شدند، سپس با رعایت

حداکثر برحسب نیوتن بر میلی متر مربع (Tensile strength= Rm-N/mm²) نوار پوست می پردازد که به صورت نمودار و عدد ارایه می گردد.

سرعت ۱۵ میلی متر در دقیقه حرکت کرده و رایانه شروع به ثبت شاخص های بیومکانیک، کار انجام شده توسط نیروی حداکثر بر حسب نیوتن در جابجایی برابر یک متر (work up to maximum force/Nm) و قدرت تحمل استرس



شکل ۲. نوار پوستی حاوی زخم التیام یافته و عمود بر آن به ابعاد ۴×۶۰ میلی متر

در مقایسه بین گروهی (گروه دیابتی تجربی با گروه دیابتی کنترل) مقایسه کمی داده ها حاکی از تفاوت معنی دار بین گروه های تحقیق است ($p < 0.05$). در شکل ۳ در برش میکروسکوپی از محل التیام زخم کاهش بافت گرانولاسیون، کاهش رشته های کلاژن، توسعه رگزایی و ترمیم اپی تلیوم قابل مشاهده است، هم چنین در مقایسه تصویر ۳ با ۴ مربوط به گروه کنترل می توان بقای بافت گرانولاسیون وسیع تر، کاهش رگزایی، فراوانی رشته های کلاژن را مشاهده نمود.

نتایج حاصله به کمک نرم افزار SPSS ویرایش ۱۹ و تست های K-S, Levens, Student sample T- Test مورد آنالیز قرار گرفت.

یافته ها

نتایج حاصل از سنجش شاخص های بیومکانیک و آنالیز آماری این داده ها به صورت میانگین \pm انحراف معیار در جدول ۱ آورده شده است. تفاوت مقادیر کمی این شاخص ها در مقایسه درون گروهی، بین موش های گروه تجربی (دریافت کننده پنتوکسیفیلین) و بین موش های گروه کنترل (دریافت کننده آب مقطر) معنی دار نبود ($p > 0.05$).

جدول ۱. مقایسه بین گروهی نتایج حاصل از سنجش شاخص های بیومکانیک پوست

مقایسه گروه ها	کار انجام شده توسط نیروی حداکثر بر حسب نیوتن بر میلی متر مربع میانگین \pm انحراف معیار	p	استرس حد اکثر برحسب نیوتن بر میلی متر مربع میانگین \pm انحراف معیار	p
گروه تجربی، ۷ سر، دریافت کننده پنتوکسیفیلین (۱۰۰ میلی گرم بر کیلو گرم ۲ بار در روز)	۴۶/۷ \pm ۱۰/۹۹	۰/۰۴	۸۴/۱ \pm ۰/۴۴	۰/۰۰
گروه کنترل، ۷ سر، دریافت کننده آب مقطر	۱۷/۷۷ \pm ۹		۰/۱۴ \pm ۷۵	

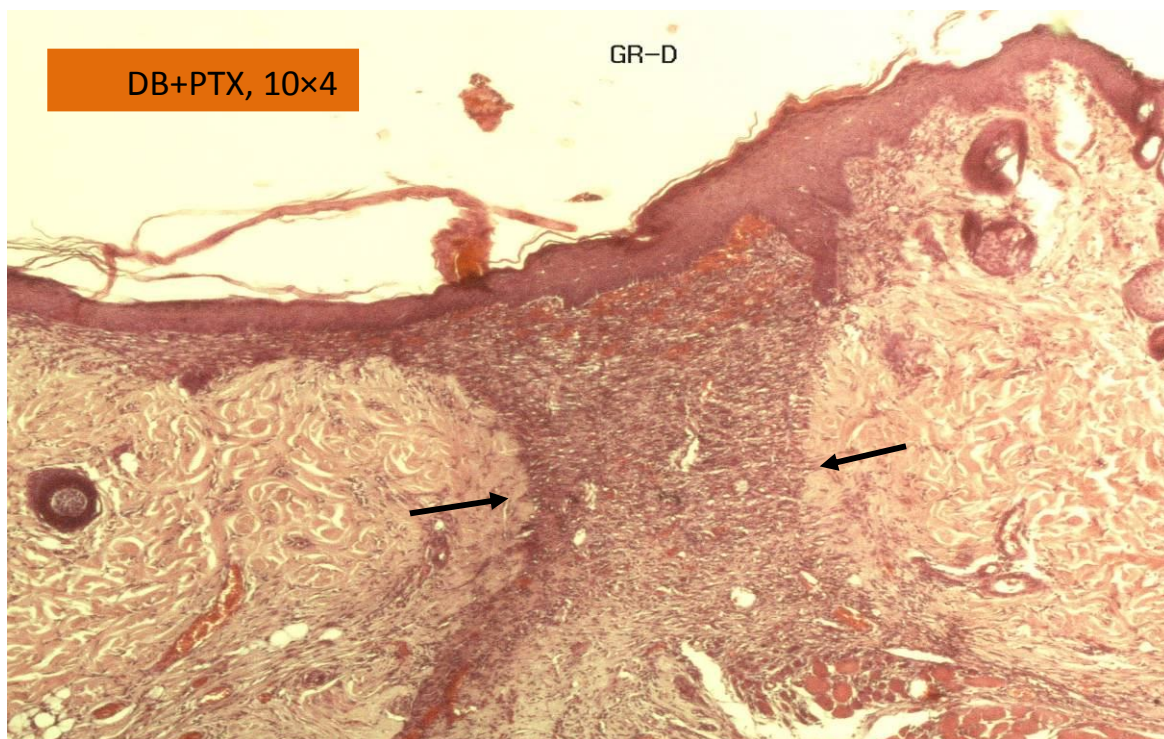
استرس حد اکثر برحسب نیوتن بر میلی متر مربع (Rm-N/mm²) شاخص های بهتری را کسب نموده و اختلاف بین آنها معنی دار است.

تجویز پنتوکسیفیلین سبب بهبود شاخص های بیومکانیک پوست پس از گذشت ۱۵ روز از تجویز دارو شد و اختلاف بین شاخص های بیومکانیک پوست بین زیر

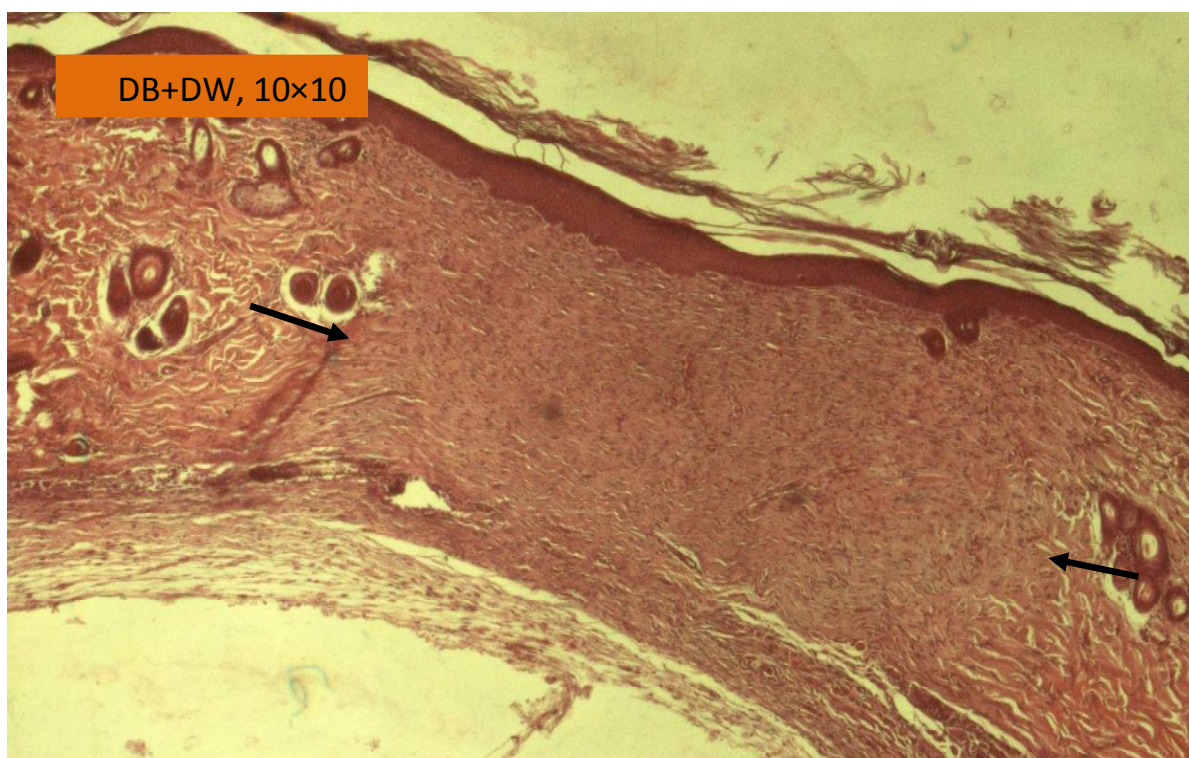
نتایج تجزیه و تحلیل آماری نشان می دهد که موش های صحرائی دیابتی دریافت کننده پنتوکسیفیلین در مقایسه با گروه موش های صحرائی دیابتی کنترل، دریافت کننده آب مقطر، در سنجش مقادیر کار انجام شده توسط نیروی حداکثر بر حسب نیوتن (W up to Fmax-Nm) و

استحکام بیشتر پوست التیام یافته در موش های تجربی شده است.

گروه های دیابتی تجربی و دیابتی کنترل معنی دار بود ($p < 0.05$)، به عبارت دیگر تجویز پنتوکسیفیلین سبب



شکل ۳. تصویر میکروسکوپی مربوط به ارزیابی بافت شناسی بافت ترمیمی گروه دیابتی دریافت کننده پنتوکسیفیلین طی روز پانزدهم. بافت ترمیمی محدود شده و اپیتلیوم به طور کامل تشکیل شده است، بزرگنمایی ۱۰×۴.



شکل ۴. تصویر میکروسکوپی مربوط به ارزیابی بافت شناسی بافت ترمیمی گروه دیابتی دریافت کننده آب مقطر طی روز پانزدهم. بافت ترمیمی در سطح وسیع تری گسترش یافته است، شدت تکثیر فیبروبلاستها کمتر است.

بحث

همان طور که از سنجش بیومکانیک، محاسبات آماری و مقایسه نتایج مشاهده می شود (جدول ۱)، تجویز PTX در موش های صحرایی دیابتی شاخص های بیومکانیک را به گونه ای مناسب بهبود بخشیده است، به عبارت دیگر شاخص های بیومکانیکی مربوط به گروه های تیمار شده با PTX یعنی F_{max} (نیروی حداکثر) و R_m (استرس حداکثر) به صورت معنی داری بهتر از گروه های کنترل است به عبارتی PTX در موش های صحرایی دیابتی تجربی اثر بخش بوده و نقایص ناشی از دیابت را جبران نموده است. تاکنون تحقیقات فراوانی در رابطه با اثرات نامطلوب بیماری دیابت بر التیام زخم، هم چنین چگونگی تسریع بهبودی زخم های ناشی از بیماری دیابت صورت گرفته است، ماحصل این تحقیقات سبب شده است تا دانش کنونی ما از این بیماری بسیار افزایش یابد. بیماری دیابت طی التیام زخم سبب کاهش سازماندهی رشته های کلاژن، کاهش جریان خون بافتی، نقص در عملکرد لکوسیت ها، تولید نامتوازن فاکتورهای رشد و سیتوکین ها، کاهش فعالیت فیبروبلاست ها، تولید نامتوازن، زیاد از حد پروتئازها، افزایش ویسکوزیته خون، پایان سریع التهاب حاد به دلیل بیان کوتاه مدت IL-6 و IL-8 و جایگزین شدن التهاب مزمن، تاخیر در ارتشاح سلولی و تشکیل بافت دانه دار و کاهش شدت رگزایی می شود (۸).

مطالعات آشکار ساخته اند که در موش های صحرایی دیابتی پس از ایجاد زخم برشی به ضخامت کامل پوست، التیام زخم در مقایسه با موش های صحرایی سالم با تأخیر و کاهش قابل توجه در شاخص های بیومکانیکی پوست همراه است (۲۰). در برخی مطالعات گزارش شده است که در بیماران دیابتی اختلال در ویسکوزیته خون، تغییرات قابل توجهی را در شدت جریان خون میکرو واسکولار بافتی سبب می شود، به گونه ای که نوعی ایسکمی پنهان بافتی، بدون علائم ظاهری قابل مشاهده یافت می شود. به نظر می رسد که این اختلالات در مجموع منشأ تمام مشکلاتی است که در بیماران دیابتی مشاهده می شود که از

جمله آنها می توان به نقص در جریان خون شبکه، نوروپاتی، اختلال در التیام زخم و کاهش کمی شاخص های بیومکانیکی پوست اشاره کرد (۲۱).

بر اساس مطالعات گوناگون پنتوکسیفیلین به صورت عملکردی وابسته به دوز در جنبه های مختلف فرایندهای التهابی نظیر افزایش میزان جریان خون میکروواسکولار، مهار تولید و رها سازی IL-1 و $TNF-\alpha$ در نوتروفیل ها، منوسیت ها و ماکروفاژها دخالت می کند (۱۹)، (۲۲). در مطالعه ای تجویز پنتوکسیفیلین با دوز ۱۰ میلی گرم بر کیلوگرم به طور روزانه، اگر چه سبب بهبود شاخص های بیومکانیک در گروه سالم تجربی شده است اما این دارو در مقایسه گروه های تجربی و کنترل بی اثر بوده است (۲۰). در این رابطه می توان به این نکته اذعان داشت که بر اساس آنچه که در مطالب قبل ذکر شد اثرات بافتی PTX وابسته به دوز می باشد (۲۳، ۲۴) در مطالعه ای که از PTX با دوزی مشابه با این مطالعه در التیام آناستوموز روده کوچک پس از ایسکمی استفاده شده است، نتایج مشابهی در رابطه با تسریع التیام عوارض بافتی، متعاقب ایسکمی در روده به دست آمده است، از آنجا که این پدیده همراه با کاهش تعداد نوتروفیل ها بوده، علت تسریع بهبودی، کاهش نوتروفیل ها در بافت و لذا کاهش مقدار رادیکال های آزاد و آنزیم های پروتئولیتیک و مخرب ماتریکس خارج سلولی بیان شده است (۲۵). در مطالعه بیات و همکاران در رابطه با اثر PTX بر تسریع التیام فلاپ پوستی در مقایسه گروه تجربی با گروه کنترل و بر اساس مشاهدات میکروسکوپ الکترونی مشخص شد که PTX بر سلول های آندوتلیال عروق خونی در گروه تجربی (دریافت کننده PTX) اثرات مفیدی داشته است، به گونه ای که این سلول ها در گروه کنترل دارای میتوکندری های متورم، کریستاهای از هم گسیخته، وزیکول های پینوسیتوتیک فراوان سیتوپلاسمی و غشاء سیتوپلاسمی ضخیم شده بودند ولی در همین سلول ها در گروه تجربی هیچ یک از این تغییرات پاتولوژیک مشاهده نشده است (۲۶). بر پایه مطالعات محققین مختلف PTX بر روی منوسیت های خون محیطی و ماکروفاژهای آلونار

تحقیقاتی انجام شده که بدین وسیله مجری طرح مراتب تقدیر و تشکر خود از همکاری آن معاونت محترم و گروه فیزیوتراپی دانشگاه تربیت مدرس را اعلام می‌دارد.

منابع

1. Buie V, Owings M, DeFrances C, Golosinskiy A. National Hospital Discharge Survey: 2006 Annual Summary. National Center for Health Statistics. Vital Health Stat. 2010; 13:168-9.
2. Fife CE, Carter MJ, Walker D, Thomson B. Wound care outcomes and associated cost among patients treated in US outpatient wound centers: data from the US Wound Registry. Wounds. 2012;24(1):10-7.
3. Culver DH, Horan TC, Gaynes RP, Martone WJ, Jarvis WR, Emori TG, et al. Surgical wound infection rates by wound class, operative procedure, and patient risk index. The American journal of medicine. 1991;91(3):S152-S7.
4. Alberti G, Zimmet P, Shaw J, Bloomgarden Z, Kaufman F, Silink M. Type 2 Diabetes in the Young: The Evolving Epidemic The International Diabetes Federation Consensus Workshop. Diabetes care. 2004;27(7):1798-811.
5. DeFronzo RA, Bonadonna RC, Ferrannini E. Pathogenesis of NIDDM: a balanced overview. Diabetes care. 1992;15(3):318-68.
6. Rees RS, Hirshberg JA. Advances in Wound care. The Journal for Prevention and Healing. 2001; 14(2):176-83.
7. Blakytyn R, Jude E. The molecular biology of chronic wounds and delayed healing in diabetes. Diabetic Medicine. 2006;23(6):594-608.
8. Goodson III WH, Hunt TK. Studies of wound healing in experimental diabetes mellitus. Journal of Surgical Research. 1977;22(3):221-7.
9. Kern P, Moczar M, Robert L. Biosynthesis of skin collagens in normal and diabetic mice. Biochem J. 1979;182:337-45.
10. Brem H, Tomic-Canic M. Cellular and molecular basis of wound healing in diabetes. The Journal of clinical investigation. 2007; 117(5): 1219-22.
11. Loots MA, Lamme EN, Zeegelaar J, Mekkes JR, Bos JD, Middelkoop E. Differences in cellular infiltrate and extracellular matrix of

دارای اثر مهارى در توليد $TNF-\alpha$ بوده است، در عين حال کاهش توليد $TNF-\alpha$ سبب افزايش بيان آنزيم‌هاى مهار كننده ماتريكس متالو پروتئينازها (TIMPs) مى‌شود و اين امر شدت تخريب ماتريكس خارج سلولى را کاهش مى‌دهد (۲۲) در مطالعه‌اى ديگر در رابطه با اثر پنتوكسيفيلين بر فيروز كليوى متعاقب جراحى كليه نشان داده شده است كه PTX سبب کاهش بيان $TGF-\beta 1$ مى‌شود و از آنجا كه تداوم بيان اين فاكور نقش مهمى در پيشبرد فيروز و فعاليت متالوپروتئينازها دارد، مهار آن سبب پيش‌گيرى از گرايش تبديل التهاب حاد به التهاب مزمن و فيروز بافتى مى‌شود. بر اساس همين مطالعه PTX قادر است تا ۵۰ درصد ميزان بيان تركيبات كيمواتركنت نوتروفيلى را کاهش دهد (۲۷). از آنجا كه در مطالعه بابائى و همكاران (۲۷)، PTX به عنوان عامل کاهش دهنده تعداد ماست سل‌هاى نوع ۳ و لذا کاهش شدت دگرانولاسيون آنها شناخته شده، ممكن است كه اين ماده به واسطه اثر مهارى خود بر دگرانولاسيون ماست سل‌ها و لذا آزاد سازى فاكورهاي رها شده از اين گرانول‌ها، شدت تكثير فيروبلاست‌ها را کاهش داده و ضمن مهار ايجاد اسكار سبب بازآرايى مناسب فيروبلاست‌ها و رشته‌هاى كلاژن طى بهبود زخم شده و از پيشروى التهاب حاد به سوي التهاب مزمن جلوگيرى نمايد. به اين ترتيب مى‌توان اين وقايع را عاملى براى بهبود شاخص‌هاى بيومكانيك پوست پس از التيام زخم به شمار آورد (۲۸، ۲۹).

نتیجه گیری

تجویز پنتوکسیفیلین سبب بهبود شاخص‌های بیومکانیکی پوست در موش‌های صحرایی دیابتی پس از گذشت ۱۵ روز از تجویز دارو شد و اختلاف بین شاخص‌های بیومکانیکی پوست بین زیر گروه‌های تجربی و کنترل معنی‌دار بود ($p < 0/05$).

تشکر و قدر دانی

این طرح تحقیقاتی با استفاده از اعتبارات معاونت پژوهشی دانشگاه علوم پزشکی شهید بهشتی در قالب طرح

- chronic diabetic and venous ulcers versus acute wounds. *Journal of Investigative Dermatology*. 1998;111(5):850-7.
12. Ohno Y, Aoki N, Nishimura A. In vitro production of interleukin-1, interleukin-6, and tumor necrosis factor-alpha in insulin-dependent diabetes mellitus. *The Journal of Clinical Endocrinology & Metabolism*. 1993; 77(4): 1072-7.
13. Pradhan L, Cai X, Wu S, Andersen ND, Martin M, Malek J, et al. Gene expression of pro-inflammatory cytokines and neuropeptides in diabetic wound healing. *Journal of Surgical Research*. 2011;167(2):336-42.
14. Hinchliffe R, Valk G, Apelqvist J, Armstrong D, Bakker K, Game F, et al. A systematic review of the effectiveness of interventions to enhance the healing of chronic ulcers of the foot in diabetes. *Diabetes/metabolism research and reviews*. 2008; 24(S1):S119-S44.
15. Jeffcoate WJ, Harding KG. Diabetic foot ulcers. *The Lancet*. 2003;361(9368):1545-51.
16. Altavilla D, Saitta A, Cucinotta D, Galeano M, Deodato B, Colonna M, et al. Inhibition of lipid peroxidation restores impaired vascular endothelial growth factor expression and stimulates wound healing and angiogenesis in the genetically diabetic mouse. *Diabetes*. 2001; 50(3): 667-74.
17. Aviado DM, Porter JM. Pentoxifylline: a new drug for the treatment of intermittent claudication; mechanism of action, pharmacokinetics, clinical efficacy and adverse effects. *Pharmacotherapy: The Journal of Human Pharmacology and Drug Therapy*. 1984; 4(6): 297-306.
18. Rendell M, Bamisedun O. Skin blood flow and current perception in pentoxifylline-treated diabetic neuropathy. *Angiology*. 1992; 43(10): 843-51.
19. Lin H-Y, Yeh C-T. Controlled release of pentoxifylline from porous chitosan-pectin scaffolds. *Drug delivery*. 2010;17(5):313-21.
20. Vuković M, Lapcević M. [The role of pentoxifylline in nitrogen conversion in patients suffering from diabetic phlegmona of the foot]. *Srpski arhiv za celokupno lekarstvo*. 2006; 134:119-21.
21. Tamariz LJ, Young JH, Pankow JS, Yeh H-C, Schmidt MI, Astor B, et al. Blood Viscosity and Hematocrit as Risk Factors for Type 2 Diabetes Mellitus The Atherosclerosis Risk in Communities (ARIC) Study. *American journal of epidemiology*. 2008;168(10):1153-60.
22. Marques LJ, Zheng L, Poulakis N, Guzman J, Costabel U. Pentoxifylline inhibits TNF-alpha production from human alveolar macrophages. *Am J Respir Crit Care Med*. 1999 159(2):508-11.
23. Falanga V. Wound healing and its impairment in the diabetic foot. *The Lancet*. 2005; 366(9498):1736-43.
24. Guilhou J-J, Dereure O, Marzin L, Ouvry P, Zuccarelli F, Debure C, et al. Efficacy of Daflon 500 mg in venous leg ulcer healing: a double-blind, randomized, controlled versus placebo trial in 107 patients. *Angiology*. 1997;48(1):77-85.
25. Tireli GA, Salman T, Özbey H, Abbasoglu L, Toker G, Çelik A. The effect of pentoxifylline on intestinal anastomotic healing after ischemia. *Pediatric surgery international*. 2003;19(1-2):88-90.
26. Bayat M, Chelcheraghi F, Piryaee A, Rakhshan M, Mohseniefar Z, Rezaie F, et al. The effect of 30-day pretreatment with pentoxifylline on the survival of arandom skin flap in the rat: An ultrastructural and biomechanical evaluation. *Medical science monitor*. 2006;12(6):BR201-BR7.
27. Babaei S, Bayat M. Effect of pentoxifylline administration on mast cell numbers and degranulation in a diabetic and normoglycemic rat model wound healing. *Iranian Red Crescent medical journal*. 2012; 14(8):483-4.
28. Trautmann A, Feuerstein B, Ernst N, Bröcker E-B, Klein CE. Heterotypic cell-cell adhesion of human mast cells to fibroblasts. *Archives of dermatological research*. 1997; 289(4): 194-203.
29. Trautmann A, Toksoy A, Engelhardt E, Bröcker EB, Gillitzer R. Mast cell involvement in normal human skin wound healing: expression of monocyte chemoattractant protein-1 is correlated with recruitment of mast cells which synthesize interleukin 4 in vivo. *The Journal of pathology*. 2000;190(1):100-6.