

## **Protective effect of nano-zinc oxide on reproductive system and fertility of adult male Wistar rats following doxorubicin treatment**

Badkoobeh P(M.Sc)<sup>1</sup>, Parivar K(Ph.D)<sup>1</sup>, Kal antar SM(Ph.D)<sup>2</sup>, Salabat A(Ph.D)<sup>3</sup>, Hosseini SD(Ph.D)<sup>4\*</sup>

1- Department of Biology, Science and Research Branch, Islamic Azad University, Tehran, Iran

2- Research and Clinical Center for Infertility, Shahid Sadoughi University of Medical Sciences, Yazd, Iran

3- Department of Chemistry, Arak University, Arak, Iran

4- Razi Vaccine and Serum Research Institute, Central Area Branch, Arak, Iran

Received: 31 Oct 2012, Accepted: 12 Aug 2012

### **Abstract**

**Background:** Doxorubicin (DOX) is a widely used anticancer drug, but its use in clinical chemotherapy is limited due to its side effects, including testicular toxicity. The aim of this study was to investigate the protective effect of nano-zinc oxide (nZnO) on DOX-induced reproductive toxicity in male rats.

**Materials and Methods:** In this experimental study, adult male Wistar rats were randomly divided into four groups, including one control and three experimental groups. They received saline, DOX (6 mg/kg), nZnO (5 mg/kg), and nZnO followed by DOX (i.p), respectively. Treatment was performed for 3 days. After 28 days, post-administration histological changes and reproductive indices were studied.

**Results:** Administration of DOX induced a significant reduction in seminiferous tubules diameter and thickness of germinal epithelium. Also, fertility and fecundity indices, number of litters and epididymal sperm concentration, decreased, whereas degenerated Leydig cells and deformed Sertoli cells increased.

**Conclusion:** Coadministration of nZnO significantly improved DOX-induced changes. These findings show the protective role of nZnO in DOX-induced reproductive toxicity.

**Keywords:** Doxorubicin, Epididymis, Fertility

\*Corresponding author:

Address: Razi Vaccine and Serum Research Institute, Central Area Branch, Arak, Iran

Email: hosseinida@yahoo.com

## بررسی اثر حفاظتی نانواکسید روی بر سیستم تولیدمثلی و باروری رت های نر بالغ نژاد ویستار پس از تیمار با داکسوروبیسین

پوران بادکوبه هزاوه<sup>1</sup>، کاظم پریور<sup>2</sup>، سید مهدی کلانتر<sup>3</sup>، علیرضا صلابت<sup>4</sup>، سید داوود حسینی<sup>5\*</sup>

- 1- کارشناس ارشد زیست شناسی سلولی و تکوینی، گروه زیست شناسی، دانشگاه آزاد اسلامی، واحد علوم و تحقیقات، تهران، ایران
- 2- استاد، گروه زیست شناسی، دانشگاه آزاد اسلامی، واحد علوم و تحقیقات، تهران، ایران
- 3- استاد، مرکز تحقیقاتی و درمانی ناباروری، دانشگاه علوم پزشکی شهید صدوقی، یزد، ایران
- 4- دانشیار، گروه شیمی، دانشگاه اراک، اراک، ایران
- 5- استادیار، موسسه تحقیقات واکسن و سرم سازی رازی، شعبه منطقه مرکزی، اراک، ایران

تاریخ دریافت: 91/8/10 تاریخ پذیرش: 91/5/22

### چکیده

**زمینه و هدف:** داکسوروبیسین (DOX) یک داروی ضد سرطان با کاربرد وسیع است که کاربرد بالینی آن در شیمی درمانی به دلیل عوارض جانبی آن از جمله سمیت روی بیضه محدود می شود. هدف از این مطالعه بررسی اثر حفاظتی نانواکسید روی (nZnO) بر سمیت القا شده توسط DOX در سیستم تناسلی نر می باشد.

**مواد و روش ها:** در این مطالعه تجربی رت های نر بالغ ویستار به طور تصادفی به چهار گروه، شامل گروه کنترل و سه گروه تجربی به ترتیب شامل سالیسین، DOX (6 میلی گرم بر کیلوگرم)، nZnO (5 میلی گرم بر کیلوگرم) و DOX به دنبال nZnO (i.p) دریافت نمودند. تیمار به مدت 3 روز انجام شد. 28 روز پس از پایان تیمار تغییرات بافتی سیستم تناسلی و شاخص های تولید مثلی مورد بررسی قرار گرفت.

**یافته ها:** استفاده از DOX در گروه تجربی 1 سبب کاهش معنی دار قطر لوله های سمینی فر و ضخامت اپی تلیوم ژرمینال شد. همچنین شاخص های لقاح و باروری، تعداد زاده ها و تراکم اسپرم اپیدیدیمی کاهش پیدا کرد، در حالی که سلول های لایدیدگ دژنره و سلول های سرتولی دفرمه افزایش نشان داد.

**نتیجه گیری:** مصرف همزمان nZnO سبب بهبود معنی دار تغییرات ناشی از DOX شد. این یافته ها نقش حفاظتی nZnO را در برابر سمیت تولید مثلی القا شده توسط DOX نشان می دهد.

**واژگان کلیدی:** داکسوروبیسین، اپیدیدیم، باروری

\* نویسنده مسئول: موسسه تحقیقات واکسن و سرم سازی رازی، شعبه منطقه مرکزی، اراک، ایران

## مقدمه

مقادیر بالاتر سمی بوده و قادر به القای آپاپتوز یا حتی نکروز می‌باشد (7). روی به عنوان عامل کمکی (Cofactor) بیش از 300 متالوآنزیم شرکت کننده در متابولیسم پروتئین‌ها، لیپیدها، کربوهیدرات‌ها، رونویسی DNA و سنتز پروتئین عمل می‌کند (8). به دلیل این که رونویسی DNA بخش مهمی از تکوین سلول‌های جنسی می‌باشد، روی عنصری حیاتی برای تولید مثل محسوب می‌شود (9). برخی شواهد نشان می‌دهند که روی به صورت In vivo به عنوان پاک‌سازی کننده سوپراکساید تولید شده توسط اسپرماتوزوئیدهای ناقص یا لوکوسیت‌ها عمل می‌کند. سایر آزمایشات نشان داده‌اند که روی قادر است رادیکال‌های آزاد القا شده با عوامل مختلف از جمله اشعه‌های یونیزان را پاک‌سازی نموده و سبب کاهش میزان MDA شود، بنابراین به عنوان آنتی اکسیدانی با توان حفاظتی بالا شناخته شده است (10).

رایج‌ترین ترکیب روی شکل اکسید آن (ZnO) می‌باشد (11)، که استفاده از آن به دو علت ترجیح داده می‌شود: یکی این که بالاترین غلظت عنصر روی را در خود دارد (12) و دیگر آن که جذب آن در بدن بالا بوده و توسط دستگاه گوارش نیز بهتر تحمل می‌شود (13). اخیراً نانو اکسید روی (nano-ZnO-nZnO) توجه زیادی را در مطالعات جانوری به خود معطوف نموده است (14). نانو ذرات مختلف از اشکال جدید مواد با خواص بیولوژیکی برجسته و سمیت کم می‌باشند که به نظر می‌رسد پتانسیل بالایی در عبور از سد های فیزیولوژیک بدن و دسترسی به بافت‌های هدف خاص دارا می‌باشند (15). در مطالعه حاضر اثر nZnO به عنوان یک آنتی اکسیدان قوی در ممانعت یا کاهش عوارض جانبی ناشی از مصرف DOX در سیستم تولید مثلی نر مورد بررسی قرار گرفته است.

## مواد و روش‌ها

در این پژوهش تجربی DOX (شرکت Sigma، Ebewepharma) و نانو اکسید روی (شرکت Sigma،

امروزه داروهای مختلفی برای درمان یا مهار سرطان‌های مختلف استفاده می‌شود. داکسوروبیسن (Doxorubicin-DOX) یک داروی ضدسرطان شناخته شده می‌باشد که معمولاً تحت عنوان آدریامایسین معرفی شده (1) و یک آنتی‌بیوتیک آنتراسایکلین است که توسط قارچ *Streptomyces peucetius* تولید می‌شود (2). DOX یکی از رایج‌ترین داروهای است که به طور گسترده برای درمان انواع مختلف بدخیمی از جمله بدخیمی‌های خونی (هماتوپویتیک)، سرطان بیضه (3) و سایر تومورهای جامد (Solid Tumors) به کار می‌رود (4). اما عوارض جانبی این دارو، دلیل محدودکننده‌ای برای استفاده از آن می‌باشد (3). بسیاری از گزارشات نشان داده‌اند که DOX سبب ناباروری در نرها می‌شود (5). از آنجایی که سمیت سلولی ناشی از DOX عمدتاً مربوط به آسیب DNA می‌شود مواجهه با آن برای سلول‌هایی که به سرعت در حال تقسیم هستند سیتوتوکسیک است، بنابراین سلول‌های در حال تقسیم بیضه هدف مناسبی برای اثرات مخرب این دارو می‌باشد (6). مصرف این دارو با افزایش میزان الیگواسپرمی و آزواسپرمی در نهایت منجر به افزایش میزان ناباروری می‌شود (1).

مکانیسم‌هایی دقیق سمیت DOX روی بیضه کاملاً شناخته شده نیست، یکی از مکانیسم‌هایی شناخته شده تشکیل رادیکال‌های آزاد از جمله گونه‌های فعال اکسیژن (ROS) می‌باشد (3). آدریامایسین در حضور اکسیژن اتواکسیده شده و منجر به تولید سوپراکساید می‌گردد که می‌تواند سبب راه اندازی پراکسیداسیون لیپیدی شود (4). بنابراین همراه کردن دارو با یک آنتی اکسیدان قوی ممکن است روش مناسبی برای کاهش عوارض جانبی ناشی از DOX باشد.

روی یکی از عناصر کم مصرف (Trace elements) می‌باشد که مقدار کم آن ضروری بوده اما در

اندازه ذره 50 نانومتر و 97 Purity درصد) مورد استفاده قرار گرفت. اتانل، زایلین، پارافین، همتوکسیلین، اتوزین و کلروفورم نیز از شرکت مرک تهیه شدند.

در این مطالعه رت‌های نر بالغ نژاد ویستار به وزن تقریبی 220-250 گرم و سن تقریبی 12 هفته از موسسه تحقیقات واکسن و سرم سازی رازی (تهران) تهیه شدند. حیوانات در قفس‌های مخصوص با دسترسی راحت به آب و غذا، شرایط 12 ساعت نور و 12 ساعت تاریکی و دمای  $23 \pm 2$  در خانه حیوانات موسسه رازی (شعبه اراک) نگهداری شدند. لازم به ذکر است که در طول دوره پژوهش، موازین اخلاقی کار با حیوانات آزمایشگاهی رعایت شد (مجوز شماره 743/250/20 از موسسه تحقیقات واکسن و سرم سازی رازی، شعبه منطقه مرکزی). رت‌ها به طور تصادفی به چهار گروه 9 تایی (یک گروه شاهد و سه گروه تجربی) تقسیم شدند. گروه کنترل (sham) با تزریق درون صفاقی (i.p) سالین دریافت نمود. گروه تجربی 1، 6 میلی گرم بر کیلوگرم DOX (i.p) دریافت نمود. گروه تجربی 2، 5 میلی گرم بر کیلوگرم nZnO حل شده در سالین و گروه تجربی 3، DOX و nZnO دریافت کرد. طی 3 روز متوالی هر رت 3 دوز از مواد دریافت نمود. 28 روز پس از آخرین تزریق به طور تصادفی 6 رت از هر گروه با استفاده از کلروفورم بی هوش شده، بیضه به همراه اپیدیدیم برداشته شد و پس از شست و شو با سرم فیزیولوژیک جهت فیکسسیون در محلول بوئن قرار گرفت. سپس مراحل پاساژ بافتی، تهیه بلوک‌های پارافینی، تهیه برش‌های 5 میکرونی و رنگ آمیزی همتوکسیلین - اتوزین (H&E) انجام شد. در نهایت سلول‌های سرتولی و لایدیگ با بزرگ نمایی  $100 \times$  میکروسکوپ نوری بررسی و تغییرات کیفی به صورت درجه‌بندی مشخص شد (16). تراکم اسپرم نیز در لومن اپیدیدیم بررسی شد و به صورت نرمال (+++)، کاهش متوسط (++) و کاهش شدید (+) رتبه‌بندی شد (17). قطر و ضخامت لوله‌های سمینی فر، و هم‌چنین ضخامت تونیکا آلبوژینه با استفاده از نرم افزار موتیک و بزرگ نمایی  $40 \times$  میکروسکوپ نوری به دست آمد. جهت بررسی میزان

باروری رت‌ها 28 روز پس از شروع تیمار 3 رت باقی مانده از هر گروه به طور جداگانه در قفس قرار داده شده و هر رت نر با 2 رت ماده بالغ به مدت یک هفته هم جوار شد. هم جواری در ساعات اولیه شب صورت گرفت و صبح روز بعد با وجود درپوش واژنی و مشاهده اسپرم در اسمیر واژینال روز صفر حاملگی در نظر گرفته شد. شاخص‌های باروری و لقاح به صورت زیر مشخص شدند (16):

شاخص باروری = تعداد نرهای بارور / تعداد نرهای مورد استفاده در تست  $100 \times$

شاخص لقاح = تعداد باروری / تعداد جفت گیری  $100 \times$

داده‌های جمع‌آوری شده با استفاده از نرم افزار آماری SPSS نسخه 14 و آزمون آماری ANOVA یک طرفه و تست تکمیلی شفه تحلیل شد. سطح معنی‌داری نیز کوچک‌تر از 0/05 در نظر گرفته شد.

#### یافته‌ها

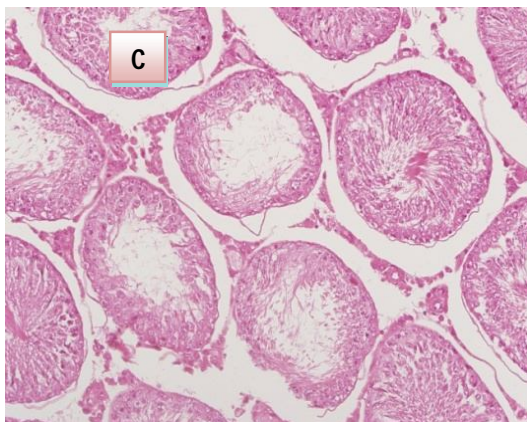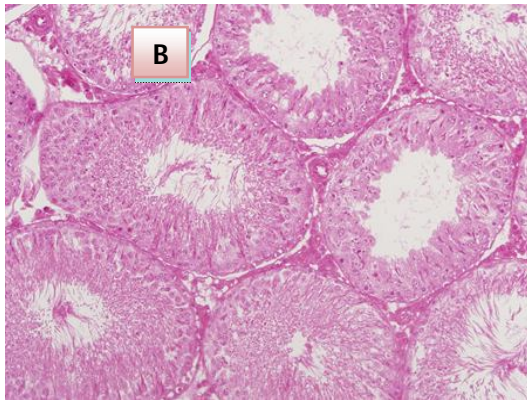
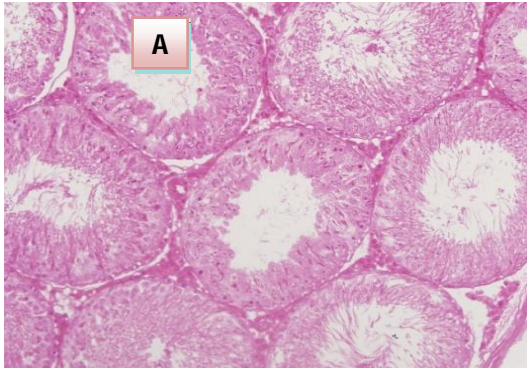
اثر بر وزن اندام‌های جنسی: وزن بیضه در گروه تجربی 1 در مقایسه با گروه کنترل به طور معنی‌داری کاهش یا ( $p < 0/05$ )، در حالی که همراه کردن nZnO با دارو در گروه تجربی 3 توانست این کاهش وزن را به طور معنی‌داری جبران کند. هم‌چنین مصرف DOX کاهش وزن نسبی اپیدیدیم را به همراه داشت ( $p < 0/05$ ). استفاده هم زمان دارو و nZnO در گروه تجربی 3 توانست وزن اپیدیدیم را بهبود بخشد (جدول 1).

اثر بر پارامترهای مورفومتریک: قطر لوله‌های سمینی فر و ضخامت اپی تلیوم ژرمینال در گروه تجربی 1 کاهش معنی‌دار نشان داد ( $p < 0/001$ ). در گروه تجربی 3 تغییر قطر توبول‌ها و ضخامت اپی تلیوم ژرمینال نسبت به گروه کنترل معنی‌دار نبود ( $p > 0/05$ ). ضخامت غلاف بیضه در گروه تجربی 1 نسبت به شاهد افزایش نسبی داشت، در گروه‌های تجربی 2 و 3 تغییر معنی‌داری مشاهده نشد ( $p > 0/05$ ) (جدول 1).

جدول 1. پارامترهای مورفومتریک بیضه در گروه‌های مورد مطالعه

گروه	کنترل	تجربی 1	تجربی 2	تجربی 3
وزن بیضه (گرم)	1/69±0/22	1/27±0/14a	1/83±0/15b	1/65±0/15b
وزن اپیدیدیم (گرم)	0/51±0/15	0/43±0/06	0/63±0/09b	0/48±0/09
قطر لوله های سمینی فر (میکرومتر)	217/79±6/05	194/86±2/73a	224/76±5/45b	218/93±3/49b
ضخامت اپی تلیوم ژرمینال (میکرومتر)	78/26±1/45	70/89±1/60a	79/32±1/85 b	75/42±1/64b
ضخامت غلاف بیضه (میکرومتر)	30/02±1/56	32/51±1/86	30/20±1/05	31/33±1/62

<sup>a</sup> معنی دار نسبت به گروه کنترل، <sup>b</sup> معنی دار نسبت به گروه تجربی 1

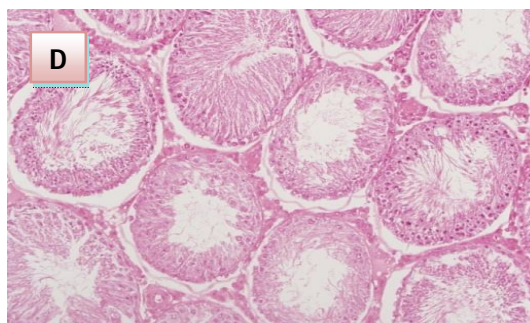


یافته‌های هیستوپاتولوژیک: استفاده از DOX در گروه تجربی 1 سبب بی نظمی توبول‌ها و در هم ریختگی ساختار آنها شد. هم‌چنین سلول‌های لایدیگ حالت منظم و طبیعی خود را از دست داده و کوچک‌تر و نامنظم‌تر به نظر می‌رسیدند. هسته سلول‌های سرتولی نیز شکل بیضوی خود را از دست داده بودند. همان‌طور که در جدول 2 نشان داده شده است استفاده از nZnO در گروه تجربی 3 سبب بهبود این عوارض شد (شکل 1). تراکم اسپرم در لومن اپیدیدیم در گروه تجربی 1 نسبت به گروه شاهد کاهش شدید نشان داد، در گروه تجربی 3 نیز تراکم اسپرم افزایش یافت اما به سطح کنترل نرسید.

جدول 2. پارامترهای هیستوپاتولوژیک بیضه و شاخص‌های تولیدمثلی در گروه‌های مورد مطالعه

گروه	کنترل	تجربی 1	تجربی 2	تجربی 3
تراکم اسپرم	+++	+	+++	++
اپیدیدیمی				
سلول‌های لایدیگ	-	+++	-	++
غیرطبیعی				
سلول‌های سرتولی	-	+++	-	+
غیرطبیعی				
تعداد کل زاده‌ها	53	11	65	38
شاخص باروری (%)	100	33/3	100	66/6
شاخص لقاح (%)	33/3	33/3	100	50

اثر بر شاخص‌های باروری: در گروه تجربی 1 تعداد زاده‌ها، شاخص لقاح و شاخص باروری نسبت به گروه کنترل کاهش شدید داشت. همراه نمودن nZnO با دارو در گروه تجربی 3 سبب بهبود این شاخص‌ها شد (جدول 2).



شکل 1. فتومیکروگراف لوله‌های اسپرم ساز بیضه رت‌های گروه کنترل (A)، نانو اکسید روی (B)، داکسوروبیسین (C) و داکسوروبیسین+ نانو اکسید روی (D) (رنگ آمیزی هماتوکسیلین-اُوزین، درشتنمایی  $\times 40$ ). اپی تلیوم لوله‌ها و بافت بینابینی در گروه کنترل و nZnO (A و B) ساختار طبیعی نشان می‌دهند. در گروه DOX (C) کاهش قطر لوله‌ها، کاهش ضخامت و درهم ریختگی اپی تلیوم همراه با افزایش فضای بینابینی محسوس است. تیمار با nZnO + DOX (D) تقریباً توانسته است ساختار طبیعی بافت را حفظ کند.

#### بحث

در مطالعه حاضر تیمار رت‌های نر ویستار با داروی DOX پس از 28 روز باعث کاهش وزن بیضه و اپیدیدیم شد. اثر گنادوتوکسیک DOX در رت‌های نر اسپراگ دالی توسط ماناب و همکاران نیز در سال 1997 گزارش شده است. در این مطالعه تزریق DOX به صورت داخل صفاقی سبب کاهش وزن بدن و وزن بیضه، آتروفی توبول‌ها و کاهش شدید تعداد سلول‌های جنسی شد (18). زانتی و همکاران نیز در سال 2007 اثر DOX را در رت‌های نر به صورت کاهش معنی دار وزن بدن، کاهش وزن و سایز بیضه‌ها و کاهش سلول‌های اسپرماتوژنیک مشاهده نمودند (1).

هم‌چنین در این مطالعه تیمار با DOX منجر به کاهش معنی دار قطر لوله‌های سمینی فر و ضخامت اپی تلیوم ژرمینال شد. سایر محققین نیز کاهش قطر و آتروفی توبول‌های بیضه و کاهش ضخامت اپی تلیوم ژرمینال را گزارش نموده‌اند (18). مطالعات جاگر و همکاران در سال 1999 نشان می‌دهد که تغییرات فوق همراه با افزایش فضای بین لوله‌ای دلایل اصلی کاهش وزن و سایز بیضه می‌باشد (19). کاهش سلول‌های جنسی در اپی تلیوم

توبول‌های بیضه با افزایش شاخص‌های آپاتوزیس همراه می‌باشد (20). هویو و همکاران در سال 2005 نشان دادند که DOX میزان آپاتوز در سلول‌های جنسی اپیتلیوم لوله‌های سمینی فرس را تا 8 برابر افزایش می‌دهد (5). نتایج این مطالعه هم‌چنین نشان دهنده افزایش نسبی ضخامت تونیکا آلبوژینه بود. تاکنون گزارشی در مورد اثر DOX بر ضخامت غلاف بیضه ارائه نشده است. اما برخی گزارشات نشان دهنده اثر داروهایی نظیر ایماتینیب، متوترکسات و تاموکسیفن در افزایش ضخامت تونیکا آلبوژینه می‌باشد (21). به نظر می‌رسد عواملی که سبب اختلال اسپرماتوژن می‌شوند می‌توانند ضخامت غلاف بیضه را افزایش دهند (22).

علاوه بر این، پژوهش حاضر آسیب سایر اجزای بافتی از جمله تحلیل و بد شکل شدن سلول‌های سرتولی و دژنراسیون سلول‌های لایدیگ را نشان می‌دهد. در تایید این یافته الحزومی و همکاران نیز در سال 2005 نشان دادند که 10-21 روز پس از تیمار رت‌ها با تک دوز DOX سلول‌های سرتولی کوچک‌تر شده، هسته آنها تیره‌تر شده، شکل بیضوی یا مثلثی خود را از دست می‌دهد و سیتوپلاسم واکوئل می‌شود. آنها هم‌چنین مشاهده نمودند که با افزایش دوز DOX این تغییرات شدیدتر می‌شود. این گروه نشان دادند که تک دوز DOX پس از گذشت 3، 5 و 7 روز تاثیری روی سلول‌های لایدیگ نداشت. اما 10-21 روز بعد این سلول‌ها افزایش سایز و تعداد نشان دادند. آنها این تغییرات سلول‌های لایدیگ را نوعی تکثیر جبرانی در پاسخ به تخریب توبول‌ها و افزایش احتمالی هورمون LH دانستند (23). نتایج این گروه در مورد سلول‌های لایدیگ برخلاف یافته‌های پژوهش ما می‌باشد. ممکن است عواملی مانند دوز داروی مصرفی، تعداد دوزهای تزریقی یا سن رت‌ها در این مورد موثر باشد.

نتایج مطالعه حاضر کاهش شدید تراکم اسپرم در لومن اپیدیدیم را نشان می‌دهد. یه و همکاران نیز در سال 2007 نشان دادند که استفاده از 3 دوز 3 میلی گرم بر کیلوگرم DOX در طی 3 روز متوالی به صورت داخل صفاقی پس از 28 روز، علاوه بر کاهش معنی دار وزن بدن و

وزن بیضه، اختلال در اسپرماتوژنز و کاهش تعداد اسپرم را نیز در پی دارد (20). زانتی و همکاران نیز مشاهده کردند که DOX در اپیدیدیم رت‌های نر پس از 4 هفته سبب الیگواسپرمی و پس از 9 هفته سبب آزواسپرمی می‌گردد (1). با لیز شدن سلول‌های لایدیگ، وزن بیضه و میزان هورمون تستوسترون کاهش می‌یابد (24). کاهش این هورمون علاوه بر مختل کردن اسپرماتوژنز، بر ساختار و عملکرد بافت اپیدیدیم هم تاثیر منفی داشته و سبب اختلال در بلوغ اسپرم می‌گردد (25).

در این پژوهش هم‌چنین استفاده از DOX منجر به کاهش شدید تعداد زاده‌ها، شاخص لقاح و شاخص باروری شده است. این تغییرات با توجه به کاهش وزن اندام‌های جنسی و کاهش تراکم اسپرم در اپیدیدیم قابل انتظار است. اختلالات باروری مرتبط با DOX از جمله کاهش میزان لانه‌گزینی و تعداد جنین‌های زنده، توسط سایر محققین نیز مشاهده شده است (1، 2). زانتی و همکاران نیز کاهش توان تولید مثلی رت‌های نر را پس از تیمار با DOX گزارش نموده‌اند. مطابق یافته‌های این گروه علیرغم دو هفته آمیزش با ماده‌های نرمال هیچ بارداری مشاهده نشده است (1).

در بدن سیستم‌های خاص برای مقابله با آسیب ناشی از رادیکال‌های آزاد وجود دارد که به سیستم دفاع آنتی‌اکسیدانی معروف است (26). مطالعات متعددی آسیب دفاع آنتی‌اکسیدانی شامل کاهش معنی‌دار سوپراکساید دیسموتاز، گلوکاتیون پراکسیداز، کاتالاز (27) و افزایش معنی‌دار مالون دی‌آلدئید را توسط DOX گزارش نموده‌اند و عوارض این دارو را ناشی از القای استرس اکسیداتیو دانسته‌اند (28). روی و مس از مهم‌ترین عناصر کم مصرف می‌باشند که در متابولیسم اکسیژن و بیوشیمی واکنش‌های اکسیداسیون احیا شرکت دارند. روی یکی از عوامل کمکی آنزیم سوپراکساید دیسموتاز (SODCu-Zn) می‌باشد (29) که سبب دیسموتاسیون سوپراکساید (ناشی از متابولیسم هوازی) شده، آن را به اکسیژن و هیدروژن پراکساید تبدیل می‌کند. روی علاوه بر نقش کوفاکتوری برای SOD با

القای سیگنال‌های پاسخ به استرس در مقابله با استرس اکسیداتیو نقش دارد (8). مطالعات نشان داده‌اند روی در مراحل مختلف تولید مثل از جمله لقاح، لانه‌گزینی و بارداری موفق ضروری می‌باشد (30). روی در جنبه‌های متعددی از تولید مثل نر نیز نقش دارد (7). فیوز و همکاران در سال 1999 نشان دادند که بین غلظت روی و تستوسترون پلازما ارتباط معنی‌داری وجود دارد و روی کافی برای عملکرد طبیعی اسپرم ضروری است (31). سایر مطالعات نشان می‌دهند کمبود روی سبب آتروفی لوله‌های اسپرم ساز شده و باعث اختلال اسپرماتوژنز در رت‌ها می‌شود (30). علوی شوشتری و همکاران در سال 2009 نشان دادند که میانگین روی سیمین ارتباط مستقیم با تحرک، زیستایی و مورفولوژی طبیعی اسپرم‌ها دارد (32). دیوی و همکاران در سال 2009 نشان دادند که ZnO قادر است ساختار یک‌پارچه غشای سلولی را در برابر آسیب اکسیداتیو ناشی از رادیکال‌های آزاد حفظ نموده، سطح آنزیم‌های آنتی‌اکسیدان را افزایش و میزان مالون دی‌آلدئید را کاهش دهد (14). مشاهدات لینا و همکاران نیز یافته‌های قبلی را در مورد افزایش فعالیت آنتی‌اکسیدانی بدن و کاهش رادیکال‌های آزاد توسط ZnO تایید می‌کند (33). در مطالعه حاضر نیز ZnO توانست با اثر حفاظتی روی سیستم تولید مثلی رت‌های نر عوارض جانبی داروی DOX را محدود نموده، سبب بهبود شاخص‌های تولید مثلی نظیر تعداد زاده‌ها، شاخص لقاح و شاخص باروری شود. امروزه ادجوانت درمانی یا استفاده از ترکیباتی که بتوانند اثر داروها را تقویت نموده یا عوارض جانبی آنها را کاهش دهند، روش جدیدی در فارماکولوژی گشوده است. به نظر می‌رسد با آزمایشات بیشتر در زمینه اثر ZnO بر سایر ارگان‌های بدن و بررسی دوزهای مختلف آن بتوان از این آنتی‌اکسیدان قوی برای پیشگیری اختلالات اسپرماتوژنیک ناشی از شیمی درمانی استفاده نمود.

### نتیجه گیری

در مطالعه حاضر استفاده از DOX سبب کاهش معنی‌دار متغیرهایی مانند وزن اندام‌های جنسی، قطر

- protect against this cytotoxicity. *Cancer research*. 2005; 65(21):9999-10005.
6. Selvakumar E, Prahalthan C, Sudharsan PT, Varalakshmi P. Protective effect of lipoic acid on cyclophosphamide-induced testicular toxicity. *Clinica chimica acta*. 2006; 367(1): 114-9.
  7. Ebisch I, Thomas C, Peters W, Braat D, Steegers-Theunissen R. The importance of folate, zinc and antioxidants in the pathogenesis and prevention of subfertility. *Human Reproduction Update*. 2007;13(2):163-74.
  8. Klotz LO, Kröncke KD, Buchczyk DP, Sies H. Role of copper, zinc, selenium and tellurium in the cellular defense against oxidative and nitrosative stress. *The Journal of nutrition*. 2003;133(5):1448S-51S.
  9. Favier AE. The role of zinc in reproduction. *Biological trace element research*. 1992; 32(1): 363-82.
  10. Dani V, Dhawan D. Radioprotective role of zinc following single dose radioiodine (<sup>131</sup>I) exposure to red blood cells of rats. *The Indian journal of medical research*. 2005; 122(4):338-42.
  11. Hollis G, Carter S, Cline T, Crenshaw T, Cromwell G, Hill G, et al. Effects of replacing pharmacological levels of dietary zinc oxide with lower dietary levels of various organic zinc sources for weanling pigs. *Journal of animal science*. 2005; 83(9):2123-9.
  12. Hotz C, DeHaene J, Woodhouse LR, Villalpando S, Rivera JA, King JC. Zinc absorption from zinc oxide, zinc sulfate, zinc oxide+ EDTA, or sodium-zinc EDTA does not differ when added as fortificants to maize tortillas. *The Journal of nutrition*. 2005; 135(5): 1102-5.
  13. Diaz M. Bioavailability of zinc sulfate and zinc oxide added to corn tortilla. A study using stable isotopes. *FASEB Journal*. 2001;15:A578-9.
  14. Dawei A, Zhisheng W, Anguo Z. Protective Effects of Nano-ZnO on the Primary Culture Mice Intestinal Epithelial Cells in in vitro Against Oxidative Injury. *World Journal of Agricultural Sciences*. 2010; 6(2):149-53.
  15. Suri SS, Fenniri H, Singh B. Nanotechnology-based drug delivery systems.

توبول‌های بیضه و ضخامت آنها شد. هم‌چنین سلول‌های سرتولی و لایدیگ آسیب دیده، اسپرماتوزن و توان باروری کاهش یافت. در این مطالعه استفاده از ZnO نانو توانست اثر مطلوبی بر وزن اندام‌های جنسی و ساختار بافتی بیضه بگذارد، هم‌چنین پارامترهایی مانند تراکم اسپرم اپیدیدیمی و شاخص‌های تولید مثلی را بهبود بخشد.

### تشکر و قدردانی

این پژوهش حاصل پایان نامه دانشجویی با عنوان بررسی اثر نانو اکسید روی بر شاخص‌های استرس اکسیداتیو و اختلالات بیضه‌ای القا شده توسط داکسوروبیسین در رت‌های نر بالغ نژاد ویستار می‌باشد و با حمایت مالی دانشگاه آزاد اسلامی، واحد علوم و تحقیقات تهران به انجام رسیده است که بدین وسیله تشکر می‌گردد. هم‌چنین از همکاری ریاست و پرسنل محترم موسسه تحقیقات واکسن و سرم سازی رازی، شعبه منطقه مرکزی که در پیشبرد این پژوهش صمیمانه ما را یاری نموده‌اند سپاسگزاری می‌شود.

### منابع

1. Zanetti SR, Maldonado EN, Marta I, Aveland MI. Doxorubicin Affects Testicular Lipids with Long-Chain(C18-C22) and VeryLong-Chain(C24-C32) Polyunsaturated Fatty Acids. *Cancer Res*. 2007; 67: (14).
2. Baumgartner A, Schmid T, Cemeli E, Anderson D. Parallel evaluation of doxorubicin-induced genetic damage in human lymphocytes and sperm using the comet assay and spectral karyotyping. *Mutagenesis*. 2004;19(4):313-8.
3. Ichihara S, Yamada Y, Kawai Y, Osawa T, Furuhashi K, Duan Z, et al. Roles of oxidative stress and Akt signaling in doxorubicin cardiotoxicity. *Biochemical and biophysical research communications*. 2007; 359(1):27-33.
4. Asmis R, Qiao M, Rossi RR, Cholewa J, Xu L, Asmis LM. Adriamycin promotes macrophage dysfunction in mice. *Free Radical Biology and Medicine*. 2006; 41(1):165-74.
5. Hou M, Chrysis D, Nurmio M, Parvinen M, Eksborg S, Söder O, et al. Doxorubicin induces apoptosis in germ line stem cells in the immature rat testis and amifostine cannot



- Journal of Occupational Medicine and Toxicology. 2007;2(1):16-7.
16. Rezvanfar M, Sadrkhanlou R, Ahmadi A, Shojaei-Sadee H, Mohammadirad A, Salehnia A, et al. Protection of cyclophosphamide-induced toxicity in reproductive tract histology, sperm characteristics, and DNA damage by an herbal source; evidence for role of free-radical toxic stress. *Human & experimental toxicology*. 2008;27(12):901-10.
  17. Kim KH, Lim JH, Park NH, Kim SH, Kim JC. Time-course response of epichlorohydrin on epididymal histopathology in rats. *Korean J Vet Res*. 2009;49(4):279-84.
  18. Manabe F, Takeshima H, Akaza H. Protecting spermatogenesis from damage induced by doxorubicin using the luteinizing hormone-releasing hormone agonist leuprorelin. *Cancer*. 1997; 79(5):1014-21.
  19. Jager C, Bornman M, Horst G. I. The effect of p-nonylphenol, an environmental toxicant with oestrogenic properties, on fertility potential in adult male rats. *Andrologia*. 2009;31(2):99-106.
  20. Yeh YC, Lai HC, Ting CT, Lee WL, Wang LC, Wang KY, et al. Protection by doxycycline against doxorubicin-induced oxidative stress and apoptosis in mouse testes. *Biochemical pharmacology*. 2007;74(7):969-80.
  21. Yaghmaei P, Parivar K, Gharibi A, Nabuini M. The Biological Effects of Imatinib on Male Fertility of Wistar Rats. *International Journal of Fertility and Sterility*. 2009;3(3):135-42.
  22. Khayat Nouri M, Safavi E, Serati Nouri H, Khaki A. Effects of methotrexate administration on testis histomorphometrical features of rats. *Bimonthly Journal of Hormozgan University of Medical Sciences*. 2010;13(4):219-26.[Persian]
  23. Al-hazmi E, Shaker S, Al-sagaff S, Koraium S. Histological changes of testis in mice after administration of Doxorubicin HCL cytotoxic drug. *Proc 2<sup>nd</sup> Saudi sciconf*. 2005; 1425: 99-117.
  24. Debnath D, Mandal TK. Study of quinalphos (an environmental oestrogenic insecticide) formulation (Ekalux 25 EC)-induced damage of the testicular tissues and antioxidant defence systems in Sprague-Dawley albino rats. *Journal of Applied Toxicology*. 2000; 20(3):197-204.
  25. Robaire B, Hermo L. Efferent ducts, epididymis, and vas deferens: structure, functions, and their regulation. In: Knobil E, Neill JD, editors. *The physiology of reproduction*. New York: Raven Press; 1988. p.999-1080.
  26. BaghyNia N, Oryan S, Fani A, MalekiRad A. The effect of Cardamom- tea watery extract on oxidative stress. *Arak University of Medical Sciences Journal*. 2008; 11 (4):1-7.[Persian]
  27. Abdel-Wahab M, El-Mahdy M, Abd-Ellah M, Helal G, Khalifa F, Hamada F. Influence of p-coumaric acid on doxorubicin-induced oxidative stress in rat's heart. *Pharmacological research*. 2003; 48(5):461-6.
  28. Yagmurca M, Erdogan H, Iraz M, Songur A, Ucar M, Fadillioglu E. Caffeic acid phenethyl ester as a protective agent against doxorubicin nephrotoxicity in rats. *Clinica chimica acta*. 2004; 348(1):27-34.
  29. Malekirad A, fani A, Abdollahi M, Oryan S, Babapor V, Shariatzadeh S et al . Blood-urine and cognitive-mental parameters in mine workers exposed to lead and zinc. *Arak University of Medical Sciences Journal*. 2011; 13 (4):106-14.[Persian]
  30. Hammadeh ME, Alixides Filippou A, Hamad MF. Reactive oxygen species and antioxidant in seminal plasma and their impact on male fertility. *Int J Fertil Steril*. 2009; 3(3): 87-110.
  31. Fuse H, Kazama T, Ohta S, Fujiuchi Y. Relationship between zinc concentrations in seminal plasma and various sperm parameters. *International urology and nephrology*. 1999; 31(3):401-8.
  32. Alavi-Shoushtari S, Rezai SA, Ansari M, Khaki A. Effects of the seminal plasma zinc content and catalase activity on the semen quality of water buffalo (*Bubalus bubalis*) bulls. *Pakistan Journal of Biological Sciences*. 2009; 12(2):134-9.
  33. Lina T, FengHua Z, HuiYing R, JianYang J, WenLi L. Effects of nano-zinc oxide on antioxidant function in broilers. *Chinese Journal of Animal Nutrition*. 2009; 21(4):534-9.