

A Case Report of Wolfram Syndrome

Ahmadzade M*¹, Faraji J²

1- Infectious Diseases Ward, Imam Khomeini hospital, Arak, Iran

2- Education Supervisor, Imam Khomeini hospital, Arak, Iran

Received: 28 Sep 2013, Accepted: 31 Dec 2013

Abstract

Background: Wolfram syndrome is a rare neurodegenerative autosomal recessive disorder that occurs in association with diabetes mellitus, diabetes insipidus, optic nerve atrophy, hearing loss, urinary tract infection and nervous complications.

Case: The present report belongs to a 24 year old girl who was affected by diabetes mellitus in age of 10 years old and has been affected by diabetes insipidus, recurrent UTI, hearing loss and other disorders since 20 years old.

Conclusion: Control of blood glucose in proper control of type 1 diabetes and regular funduscopy for early detection of optic atrophy are important in this syndrome and preparing hearing and vision aids improve the quality of life in these patients.

Keywords: Deafness, Diabetes Insipidus, Diabetes Mellitus, Wolfram Syndrome.

*Corresponding author.

Address: 38191-6-4755, Imam Khomeini hospital, southern road, Arak, Iran.

Email: shahrab1387@yahoo.com

گزارش یک مورد سندرم ولفرام

محمد احمدزاده^{1*}، جمشید فرجی²

1. متخصص بیماری‌های عفونی، بیمارستان امام خمینی (ره) اراک، اراک، ایران

2. کارشناسی ارشد پرستاری، بیمارستان امام خمینی (ره) اراک، اراک، ایران

تاریخ دریافت: 92/7/6 تاریخ پذیرش: 92/10/11

چکیده

زمینه و هدف: سندرم ولفرام یک بیماری نادر نورودژنراتیو اتوزومال مغلوب است که همراه با بیماری‌های دیابت قندی، دیابت بی‌مزه، آتروفی عصب اپتیک، کاهش شنوایی حسی - عصبی و مشکلات ادراری و عصبی همراه می‌باشد. **گزارش مورد:** گزارش حاضر مربوط به خانم 24 ساله‌ای است که از سن 10 سالگی دچار دیابت وابسته به انسولین و از سن 20 سالگی دچار دیابت بی‌مزه شده است و عفونت‌های مکرر ادراری و کاهش شنوایی و اختلالات دیگر را ذکر می‌کند.

نتیجه گیری: کنترل قند خون در کنترل مناسب دیابت نوع 1 و انجام فوندوسکوپی در تشخیص آتروفی عصب بینایی در این سندرم مهم بوده و با تامین وسایل کمک شنوایی و کمک بینایی، کیفیت زندگی این بیماران بهبود می‌یابد. **واژگان کلیدی:** کم شنوایی حسی - عصبی، دیابت بی‌مزه، دیابت وابسته به انسولین، سندرم ولفرام.

*نویسنده مسئول: اراک، کمربندی جنوبی، رو به روی شهرک رضوی، بیمارستان امام خمینی (ره) وابسته به سازمان تامین اجتماعی

Email: shahrab1387@yahoo.com

مقدمه

سندرم ولفرام (Wolfram) یک اختلال نادر نورودژنراتیو پیش رونده است و غالباً با دیابت شیرین شروع می‌شود و به دنبال آن آتروفی عصب اپتیک و ناشنوایی عصبی اختلالات نورولوژیک مثل آتاکسی (Ataxia)، میوکلونوس (Myoclonus) و مشکلات روانی مثل افسردگی و سایکوز ظاهر می‌شود. به همین علت گاهاً به جای ولفرام، از DIDMOAD (diabetes insipidus, diabetes mellitus, optic atrophy, deafness) استفاده می‌شود. شیوع سندرم ولفرام $1/100000$ تا $1/770000$ می‌باشد و در جوامعی که ازدواج فامیلی بیشتر است این سندرم هم شیوع بیشتری دارد (1، 2).

علاوه بر علائم اصلی، 62 درصد بیماران دچار علائم عصبی و 58 درصد بیماران مبتلا به علائم کلیوی می‌شوند و به همین دلیل بعضی از مولفان معتقدند این دو عارضه را نیز باید جزء علائم اصلی سندرم ولفرام دانست. 73 درصد بیماران مبتلا دچار دیابت بی مزه مرکزی و 62 درصد بیماران مبتلا به کری می‌باشند. سندرم ولفرام یک بیماری نورودژنراتیو با سیر آهسته پیش رونده می‌باشد (3). اختلالات نورولوژیکی به علت دژنراسیون تدریجی سلول‌های عصبی (مغزی و محیطی) رخ می‌دهند. مطالعات تجربی آتروفی هسته تالاموس (Lateral geniculate) را نشان می‌دهد که سبب دژنراسیون عصب بینایی در تمامی بیماران در دهه اول و دوم زندگی می‌شود و بیماران با علائمی هم چون اختلال در قدرت بینایی، میدان بینایی (مرکزی و محیطی)، کور رنگی و اختلالات مردمک چشم مراجعه می‌کنند (4).

تظاهرات عصبی این سندرم به صورت اختلال شناختی، اختلال تعادل، تشنج، انقباضات ناگهانی و غیر ارادی عضلات، حرکات سریع و غیر ارادی چشم (Nystagmus)، سرگیجه، اختلال بلع (Dysphagia)، اختلال تکلم (Dysarthria)، اختلالات رفتاری و خلقی از قبیل افسردگی شدید (که گاهی منجر به خودکشی می‌شود)، سایکوز و رفتارهای تهاجمی و سندرم پارینود بروز می‌کند. سندرم پارینود (Parinauds)

عبارت است از فلج عضلات مایل فوقانی چشم که منجر به اختلال در نگاه کردن شده و به نام سندرم Dorsl mid brain نیز نامیده می‌شود. این سندرم اکثراً در اثر ضایعات توموری یا عروقی ناحیه مغز میانی (mid brain) بروز می‌کند (3، 5).

دیابت شیرین در این بیماران به علت تخریب انتخابی سلول‌های بتا جزایر لانگرهانس لوزالمعده ایجاد می‌شود. سیستم ایمنی در تخریب بافتی نقش دارد و سلول‌های آلفا و دلتا سالم و دست نخورده باقی می‌مانند. دیابت معمولاً در دهه اول زندگی ظاهر می‌کند و با HLA خاصی مثل دیابت تیپ یک در ارتباط نمی‌باشد. برای درمان بیماران نیاز به مصرف انسولین می‌باشد. عوارض دیابت در صورت عدم کنترل قند خون در بیماران آشکار می‌گردد (6، 7).

درگیری کلیوی اغلب به صورت مثانه نوروپاتی، عفونت مکرر اداری، هیدرونفروز، دریچه پیشابراه خلفی و انسداد مثانه می‌باشد. متوسط طول عمر بیماران 30 سال و علت مرگ، نارسایی تنفسی ناشی از تحلیل رفتن ساقه مغز می‌باشد (8).

گزارش مورد

بیمار دختر خانم 24 ساله‌ای است که با تابلوی تب، تنگی نفس و سیانوز مخاط دهان و لب‌ها مراجعه می‌کند. در بدو ورود به علت پنومونی شدید، دچار آپنه تنفسی شده که تحت عملیات احیای تنفسی قرار می‌گیرد. از سن 10 سالگی دچار دیابت تیپ یک شده که تحت درمان با انسولین و از سن 12 سالگی به علت افسردگی و حرکات تشنج تحت درمان با کاربامازپین و فلوکسین بوده است. از سن 20 سالگی به علت دیابت بی مزه تحت درمان با اسپری بینی Minirin و به علت هیپوتیروئیدی تحت درمان با لووتیروکسین بوده و فرزند اول خانواده و حاصل یک ازدواج فامیلی (دختر عمو و پسر عمو) می‌باشد.

بیمار با تابلوی تب، سیانوز لب‌ها با برانکارد به اورژانس مراجعه کرده است. در معاینه بیمار، فشارخون 110/80 میلی‌متر جیوه، نبض 111 بار در دقیقه و منظم،

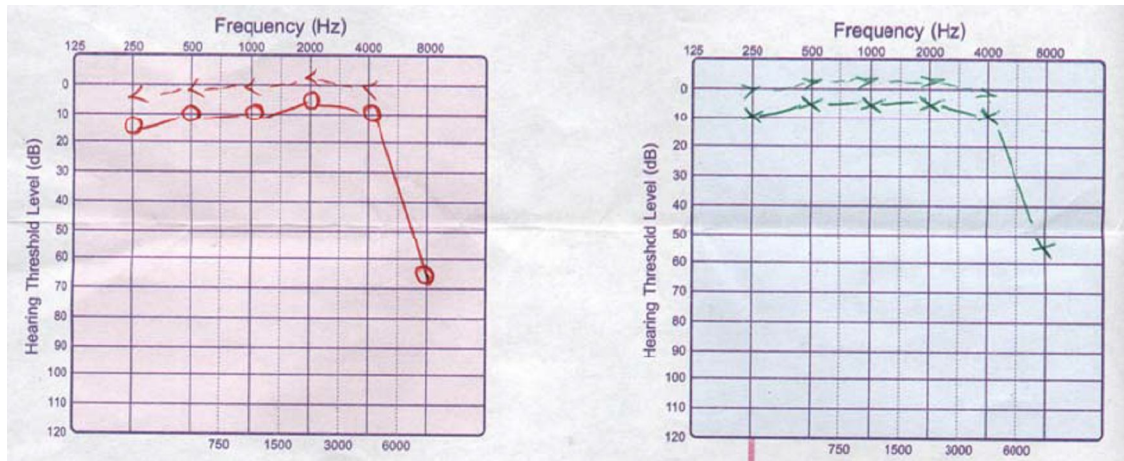
بلافاصله پذیرش بخش مراقبت های ویژه و انتقال بیمار انجام می شود و تحت درمان با آنتی بیوتیک وسیع الطیف و هپارین و انسولین قرار می گیرد. در سی تی اسکن ریه در سگمان لوب تحتانی ریه راست - Consolidation- atelectasis گزارش می شود.

بیمار به علت افت بینایی و کاهش شنوایی از دوران دبستان تحصیل را رها کرده است. در ادیومتری کاهش شنوایی حسی - عصبی دو طرفه در فرکانس های بیش از 2000 هرتز گزارش می شود (تصویر 1). در MRI مغزی آتروفی شدید مخچه و در معاینه ته چشم آتروفی عصب Optic وجود داشت (شکل 2، 3).

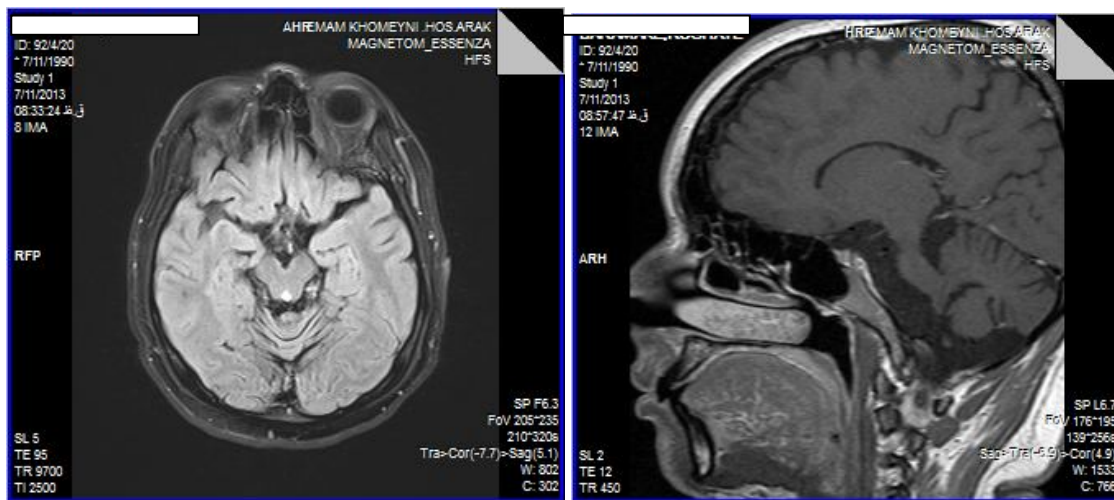
درجه حرارت 38/5 درجه سانتی گراد و تنفس 22 بار در دقیقه بود.

در حین ورود دچار وقفه تنفسی شده است که عملیات احیا تنفسی انجام شده است.

نتایج تحلیل گازهای خونی شریانی بیمار: درجه اسید یا قلیایی بودن (PH): 7/47، میزان اشباع اکسیژن (O₂SAT): 95 درصد، مقادیری کربنات (HCO₃): 37، میزان فشار اکسیژن خون (PO₂): 84، میزان فشار دی اکسید کربن (PCO₂): 50، شمارش گلوبول های سفید خون: 14000، گلوبول های چند هسته ای (PMN): 3 درصد.

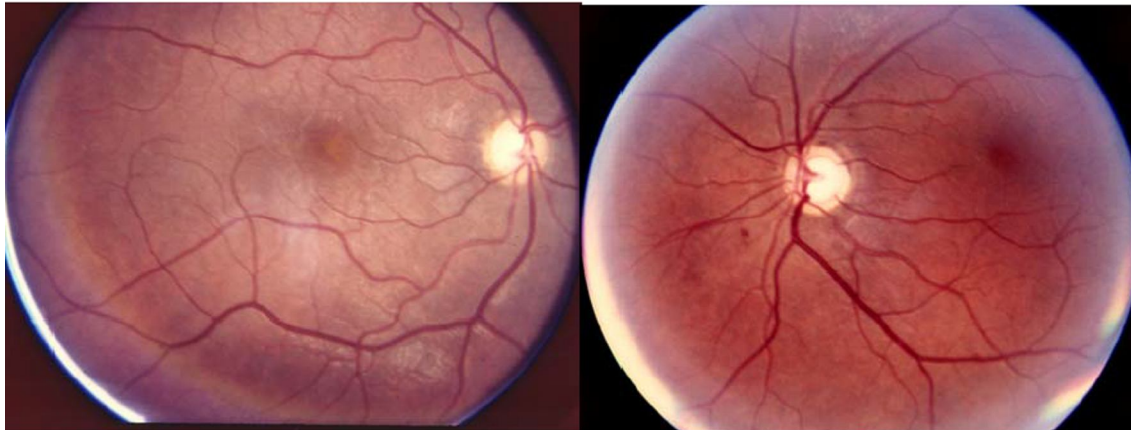

شکل 1. در شنوایی سنجی، افت محدوده شنوایی از نوع حسی - عصبی دو طرفه در بسامدهای بالا دیده می شود



شکل 2. MRI مغزی بیمار

(Confrontation) به شدت محدود بود (تصویر 3). کنترل عفونت ریوی و اصلاح قند خون انجام و بیمار از بخش مراقبت های ویژه خارج و به بخش داخلی منتقل گردیده و بعد از سه هفته با حال عمومی خوب ترخیص شد.



شکل 3. عکس فوندوس، آتروفی دیسک دو چشم را نشان می دهد

بحث

بیمار معرفی شده تمام اشکال اساسی سندرم ولفرام را دارا بود. این بیمار از سن 10 سالگی قبل از بروز سایر علائم دچار دیابت ملتیوس شده و تحت درمان با انسولین قرار گرفته بود. متوسط سن بروز دیابت در این سندرم، 6 سالگی گزارش شده است. آتروفی عصب اپتیک علامت مشخص سندرم ولفرام می باشد و معمولاً از سن 10 سالگی شروع می شود.

بیمار معرفی شده دچار افت بینایی بود و در فوندوسکوپ آتروفی عصب اپتیک به صورت دیسک رنگ پریده و شارپ بدون شواهد رتینوپاتی دیابتی گزارش گردید (شکل 2). علت اختلال بینایی، دمیلائزاسیون عصب و کیاسمای اپتیک است. نابینایی کامل در سندرم ولفرام نادر است و به طور تقریبی حدود 7 سال برای تخریب شدید بینایی که در واقع نابینا تلقی شود، زمان لازم است. دیابت شیرین در این بیماران به علت تخریب انتخابی سلول های بتا جزایر لانگرهانس لوزالمعده ایجاد می شود. سیستم ایمنی در تخریب بافتی نقشی ندارد و سلول های آلفا و دلتا سالم و دست نخورده باقی می ماند.

دیابت معمولاً در دهه اول زندگی تظاهر می کند و با HLA خاصی در ارتباط نمی باشد. برای درمان بیماران نیاز به مصرف انسولین می باشد. عوارض دیابت در صورت عدم کنترل قندخون در بیماران آشکار می شود.

دیابت بی مزه ناشی از دژنراسیون و آتروفی هیپوتالاموس همراه با از دست دادن نورون های مترشحه وازوپرسین در هیپوتالاموس است که منجر به فقدان وازوپرسین خواهد شد و لذا ادرار زیاد، رقیق، شفاف و بی رنگ دفع خواهد کرد ولی علائم دیابت بی مزه ممکن است در بیماران خیلی برجسته نباشد. بنابراین توصیه می شود هر دو ماه سدیم سرم بررسی شود و در صورت افزایش سدیم یا بروز علائم بالینی دیابت بی مزه، اسپری دسموپرسین تجویز گردد (9، 10).

در موارد محدودی اختلالات هیپوگنادی و تغییرات خون به صورت کم خونی مگالوبلاستیک و سیدروبلاستیک نیز گزارش شده است که با مصرف ویتامین بهبود یافته و نیاز به مصرف انسولین هم بعد از مصرف ویتامین کاهش پیدا کرده است.

تشخیص های افتراقی بیماری محدود بوده و سه بیماری به نام های Refsums Syndrome و

بیماران دیابت قندی نوع A گزارش کرد که بسیار فراتر از حد انتظار بود. البته شیوع این بیماری در انگلستان به مراتب کم تر گزارش شده است (6).

از علائم دیگری که در دو مورد از بیماران مبتلا به این سندرم مشاهده شده همراهی کمبود ترشح هورمون رشد با اختلال عملکرد هیپوفیز می باشد (15).

با تشخیص و درمان به موقع دیابت بی مزه در این بیماران، می توان از سایر اختلالات ارولوژیک جلوگیری کرد. امکان ابتلای سایر فرزندان نیز در نظر گرفته شود و لزوم معاینه سایر فرزندان و نیز در نظر گرفتن این احتمال در برنامه تنظیم خانواده، به والدین یادآوری گردد (16).

نتیجه گیری

سندرم ولفرام باید در افراد جوان مبتلا به دیابت غیرایمیون تیپ یک همراه با دیابت بی مزه و آتروفی عصب اپتیک مد نظر باشد. هم چنین در مواردی که با علائم خارج پانکراس مثل مشکلات ذهنی، روانی و ناشنایی همراه باشد. به علت شیوع ازدواج های فامیلی در کشور ما شیوع این بیماری به نظر بالا می باشد. درمان کافی و زودرس می تواند از عوارض جدی مثل هایپرگلیسمی جلوگیری کند. این بیماران نیازهای ویژه اجتماعی و عاطفی دارند و معرفی آنها به گروه های حمایتی می تواند تا حدی در برآوردن نیازها و خواسته های ویژه آنها کمک کننده باشد. استفاده از وسایل کمک شنوایی منجر به بهبود وضعیت تحصیلی در مدرسه و افزایش خودباوری و اعتماد به نفس بیماران خواهد شد.

تشکر و قدردانی

بدین وسیله از کلیه کادر پزشکی و پرستاری بخش های مراقبت ویژه و داخلی بیمارستان امام خمینی (ره) اراک تقدیر و تشکر می شود.

Laurance Moon Biedle Syndrome
Fredreichs ataxia مطرح می باشند که با تظاهرات و علائم خاصی که دارند قابل افتراق هستند (11).

هیچ درمانی برای اصلاح علت زمینه ای نورودژنراسیون در بیماران سندرم ولفرام وجود ندارد و به طور تقریبی تمام بیماران در نهایت به سمت عوارض تهدید کننده حیات و مرگ زودرس پیشرفت خواهند کرد (12).

متوسط سن مرگ در این بیماران 30 سال است. مرگ معمولاً به علت نارسایی مرکز تنفس ناشی از آتروفی ساقه مغز یا عوارض مربوط به آتروفی سیستم ادراری یا آسپیراسیون و نیز در موارد نادری به علت خودکشی ناشی از افسردگی شدید است (13، 14).

عوامل خطر سازی که احتمال وجود سندرم ولفرام در بیماران دیابتی را افزایش می دهند شامل سابقه خانوادگی دیابت قندی نوع یک یا بدون سندرم ولفرام (درباره بیماران ما صادق نبود) و عدم حضور پارتن ضد یاخته های جزایر پانکراس (Island Cells) و گلو تامیک اسید دکربوکسیلاز (Anti-GAD) می باشد (5).

از آن جا که رتینوپاتی دیابتی با مدت ابتلا به دیابت شیرین و میزان کنترل قند خون در ارتباط است، انجمن دیابت آمریکا، انجام فوندوسکوپی زودتر از سن 10 سالگی یا 5 سال اول پس از تشخیص دیابت شیرین نوع یک را توصیه نمی کند. در سندرم ولفرام که نوعی دیابت شیرین نوع یک است، آتروفی عصب بینایی از تظاهرات زودرس بیماری است. هم چنین آتروفی عصب بینایی از شاخص های اصلی برای تشخیص بیماری است. با توجه به اهمیت تشخیص زودرس این بیماری، به تازگی مطالعه ای توسط پاتریک و همکاران در مرکز مراقبت های بیماران دیابتی در لبنان انجام شد که در آن، از 589 بیمار مبتلا به دیابت شیرین نوع یک، 27 بیمار مبتلا به سندرم ولفرام تشخیص داده شدند که بسیار فراتر از حد انتظار بود. با توجه به شیوع دیابت نوع یک در 1000 بیمار دیابت قندی نوع یک (در محل انجام مطالعه در لبنان)، نویسنده مطالعه، شیوع سندرم ولفرام را 1 در 68000 در جمعیت مورد مطالعه (4 درصد)

1 diabetic patients. *Diabetes Care*. 1999;22(8):1376-8.

13. Newman NJ. Hereditary Optic neuropathy. In: Walsh and Hoyts clinical neuro-ophthalmology. 1998.P.756-9.

14. Domenech E, Kruyer H, Gómez C, Calvo MT, Nunes V. First prenatal diagnosis for Wolfram syndrome by molecular analysis of the WFS1 gene. *Prenatal diagnosis*. 2004;24(10):787-9.

15. Soliman AT, Bappal B, Darwish A, Rajab A, Asfour M. Growth hormone deficiency and empty sella in DIDMOAD syndrome: an endocrine study. *Archives of disease in childhood*. 1995;73(3):251-3.

16. Banaie T, Zarei Ghanavati S, Hiradfar M, Vakili R. Wolfram Syndrome: Report of Five Cases and Review of Literature. *BINA*. 2005; 10(14):481-8.[Persian]

منابع

1. Alemzadeh R, Wyatt DT. Diabetes mellitus in children. In: Text book of Pediatrics. 2004.p.1949-72 .

2. Wolfram D, editor. Diabetes mellitus and simple optic atrophy among siblings: Report of 4 cases. *Mayo Clin Proc*.1938;13:715-8.

3. Barrett T, Bunday S, Macleod A. Neurodegeneration and diabetes: UK nationwide study of Wolfram (DIDMOAD) syndrome. *The Lancet*. 1995;346(8988):1458-63.

4. Barrett TG, Bunday SE, Fielder AR, Good PA. Optic atrophy in Wolfram (DIDMOAD) syndrome. *Eye*. 1997;11(6):882-8.

5. Kinsley BT, Swift M, Dumont RH, Swift RG. Morbidity and mortality in the Wolfram syndrome. *Diabetes Care*. 1995;18(12):1566-70.

6. Eisenbarth GS, Vegre CF. Immunoendocrinology Syndromes. In: Willams textbook of endocrinology.1998.p. 1659-60.

7. Tarsy D, Freeman R. The nervous system and diabetes. In: Joslins diabetes mellitus. 1999.p.808-9 .

8. Leiva-Santana C, Carro-Martinez A, Monge-Argiles A, Palao-Sanchez A. Neurologic manifestations in Wolfram's syndrome]. *Revue neurologique*. 1993;149(1):26-9.

9. Swift R, Sadler D, Swift M. Psychiatric findings in Wolfram syndrome homozygotes. *The Lancet*. 1990;336(8716):667-9.

10. Fishman L, Ehrlich R. Wolfram syndrome: report of four new cases and a review of literature. *Diabetes Care*. 1986;9(4):405-8.

11. Maureen I. Definition and classification of Diabetes mellitus. In : *Diabetes mellitus. A Fundamental and clinical*. 2000. P. 328-9 .

12. Baz P, Azar S, Medlej R, Bejjani R, Halabi G, Salti I. Role of early fundoscopy for diagnosis of Wolfram syndrome in type