

گزارش یک مورد آدنوسارکوم رحمی با عناصر هترولوگوس همراه با تاریخچه مصرف طولانی کنتراستپتو خوراکی

دکتر پروین محزونی^۱، دکتر دینا طاهری^۲، دکتر مریم طراوت^{۳*}، دکتر آذر دانش شهرکی^۴

۱- دانشیار آسیب شناسی، دانشگاه علوم پزشکی اصفهان

۲- استادیار آسیب شناسی، دانشگاه علوم پزشکی اصفهان

۳- رزیدنت آسیب شناسی، دانشگاه علوم پزشکی اصفهان

۴- استادیار زنان و زایمان، دانشگاه علوم پزشکی اصفهان

تاریخ دریافت ۸۵/۳/۱۸، تاریخ پذیرش ۸۵/۶/۲۹

چکیده

مقدمه: آدنوسارکوم یک تومور رحمی نادر متشکل از عناصر اپی تلیال خوش خیم و اجزاء استرومائی بدخیم می باشد. در ۲۰ درصد موارد استرومای تومور حاوی عناصر هترولوگ (معمولاً از جنس عضله مخطط) است. ایجاد تومور همراه با مصرف تاموکسی فن (استروژن اگزورن) یا تکومای تخمدان (استروژن آندوژن) دیده شده است. در این مقاله یک مورد آدنوسارکوم رحمی در خانمی با سابقه مصرف قرص ضد بارداری خوراکی گزارش می شود.

مورد: بیمار خانمی ۴۵ ساله با سابقه ۱۶ ساله مصرف قرص ضد بارداری خوراکی (LD) بود که با توده رحمی مراجعه کرده و تحت عمل جراحی هیستریکتومی کامل و برداشتن ضمائم دو طرف قرار گرفته بود. بررسی میکروسکوپی اسلایدهای رنگ آمیزی شده به روش H&E، نشان دهنده آدنوسارکوم رحمی با عناصر هترولوگوس غضروفی بود. **نتیجه گیری:** با وجود گزارشات اندک از عناصر هترولوگ غضروفی در آدنوسارکوم رحمی، در این مورد کانون های متعدد و وسیع غضروف در استروما مشاهده شد. هم چنین هم زمانی بروز آدنوسارکوم رحمی با مصرف طولانی مدت قرص ضد بارداری خوراکی در این بیمار، مورد توجه می باشد.

واژگان کلیدی: تومور مختلط بدخیم مولرین، آدنوسارکوم رحمی، عناصر هترولوگوس، قرص ضد بارداری خوراکی

*نویسنده مسئول: اصفهان، دانشگاه علوم پزشکی اصفهان، گروه آسیب شناسی

E-mail: Mryam _ taravat _ 486 @ yahoo. Com

مقدمه

سارکوم ها ۲ درصد تا ۳ درصد تومورهای بدخیم رحمی را تشکیل می دهند و آدنوسارکوم ۸ درصد موارد سارکوم رحمی را شامل می شود (۱، ۲). این تومور یک نوع تومور مولرین مخلوط بدخیم (MMMT)^۱ از درجه پایین است (۳، ۴). مبتلایان به آدنوسارکوم رحمی معمولاً سن بین ۱۴ تا ۸۹ سال (میانگین سنی ۵۸ سال) داشته و با خونریزی واژینال مراجعه می نمایند. شایع ترین یافته ها در معاینه لگنی رحم بزرگ و توده پولیپوئیدی است که حفره آندومتر را پر کرده و از دهانه خارجی سرویکس بیرون زده است (۵، ۶).

در بررسی میکروسکوپی، آدنوسارکوم متشکل از غدد آندومتریال در استروما است. اپی تلیوم غدد ظاهری خوش خیم دارد و استروما در میکروسکوپ نوری و الکترونی شبیه استرومای آندومتر است که تغییر سارکومی پیدا کرده ولی به اندازه استرومای بدخیم در MMTM کلاسیک، بد شکل^۲ و بدون تمایز نمی باشد (۷، ۸).

استروما در ۷۸ درصد موارد هومولوگوس است و در بقیه موارد حاوی عناصر هتروولوگوس می باشد. در بررسی با میکروسکوپ نوری و الکترونی این عناصر معمولاً از جنس عضله مخطط با درجات مختلفی از تمایز بوده اند (۵، ۹، ۱۰).

مصرف طولانی مدت استروژن ممکن است منجر به ایجاد تومورهای مزانشیمی یا تومورهای مخلوط اپی تلیال و مزانشیمی گردد و در این رابطه چندین مورد آدنوسارکوم رحمی همراه با مصرف تاموکسی فن

(جهت درمان سرطان پستان) و یک مورد همراه با تکومای تخمدان گزارش شده است (۱۱-۱۳). متاستاز دوردست در ۵ درصد موارد آدنوسارکوم رحمی مشاهده شده در حالی که عود موضعی شایع تر است و در ۲۵ درصد تا ۴۰ درصد موارد دیده شده است (۵، ۱۴). عودهای آدنوسارکوم رحمی در ۷۰ درصد موارد به صورت سارکوم خالص و در بقیه موارد به صورت آدنوسارکوم است (۵).

علی رغم این که آدنوسارکوم رحمی یک بدخیمی درجه پایین است، در صورتی که همراه با رشد بیش از حد سارکومی^۳، تهاجم عمقی به میومتر^۴ یا حضور عناصر هتروولوگ در تومور اولیه باشد، با توان بدخیمی شبیه سارکومهای رحمی درجه بالا همراه است و احتمال رفتار کلینیکی تهاجمی آن به صورت عود و متاستاز افزایش می یابد (۵، ۱۴، ۱۵).

درمان آدنوسارکوم رحم، هیستریکتومی است که معمولاً با خارج کردن تخمدان و لوله رحمی دو طرف همراه می باشد (۵). عده ای بقاء بیشتر بیماران را با رادیوتراپی به دنبال جراحی گزارش کرده اند و شیمی درمانی ممکن است در موارد متاستاز دور دست یا نزدیک و در مواردی که امکان برداشت کامل توده تومورال وجود نداشته است، مفید باشد (۱۰).

در این مقاله یک مورد آدنوسارکوم رحمی با عناصر هتروولوگوس غضروفی در زنی ۴۵ ساله با سابقه ۱۶ ساله مصرف قرص ضدبارداری خوراکی گزارش می گردد.

3 - Sarcomatous overgrowth.
4 - Deep myometrial invasion.

1 - Malignant Mixed Mullerian Tumor.
2 - Bizarre.

مورد

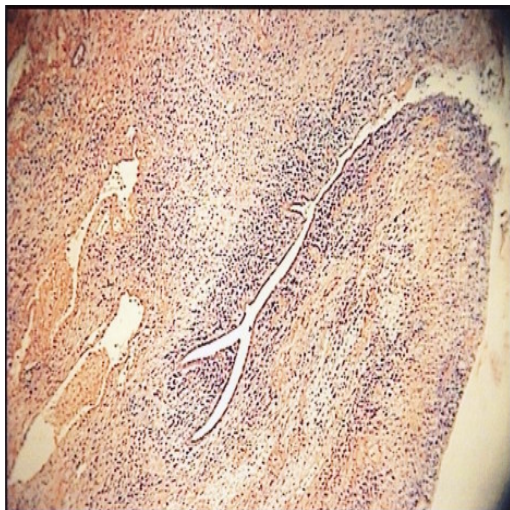خانمی ۴۵ ساله، G₅P₅ با شکایت خونریزی واژینال شدید از ۸ روز قبل و توده ای که روز قبل از پذیرش از دهانه واژن بیرون زده بود، همراه با احتباس ادراری مراجعه نمود و بستری شد. لوله های رحمی این بیمار ۲ سال پیش بسته شده (TL) و قبل از آن به مدت ۱۶ سال قرص ضد بارداری LD مصرف می کرده است. پس از TL مرتباً خونریزی غیر طبیعی رحمی (AUB) به شکل پلی منوره و متروراژی داشته است. در زمان پذیرش بیمار هوشیار، رنگ پریده، بی حال و دارای تنفس ۱۲۰ با درد قیقه و فشار خون ۸۰/۵۰ میلی متر جیوه بود. در معاینه لگنی و واژینال، رحم بزرگ و یک توده رحمی از دهانه واژن بیرون زده بود و خونریزی فراوان دیده می شد.

در سونوگرافی، رحم بزرگ با تو کشیدگی فوندوس رحمی و یک توده اکوژن به ابعاد ۸۰×۳۳ میلی متر که شبیه لیومیوم بود و حفره رحمی را پر کرده بود، گزارش شد. عمل جراحی هیستریکتومی همراه با برداشتن ضمامم دو طرف انجام شد. مواد ارسالی به آزمایشگاه پاتولوژی عبارت بودند از رحم وارونه شده به همراه ضمامم دو طرف، به علاوه توده پولیپوئیدی که قبلاً توسط جراح از آندومتر جدا شده بود.

اندازه رحم ۵×۷×۱۰ سانتی متر و بیشترین قطر آندو میومتر ۲ سانتی متر بود. در فوندوس رحم ناحیه ای نا صاف و خشن به رنگ قهوه ای مشاهده می شد که محل اتصال توده پولیپوئید جدا شده بود. در سرویکس، لوله های فالوپ و تخمدان های دو طرف از نظر گروس نکته غیر طبیعی نداشت. توده پولیپوئید قهوه ای رنگ به ابعاد ۳×۸×۹ سانتی متر بود که در برش دارای قوام نرم، سطح مقطع اسفنجی شکل و مناطق خونریزی بود.

از بلوک های پارافینی بافت فیکس شده در فرمالین، برش هائی به ضخامت ۴ میکرومتر تهیه و به روش H&E رنگ آمیزی شد. در بررسی میکروسکوپی اسلایدهای رنگ آمیزی شده، غدد آندومتر با نمای توبولار که اکثراً اندازه طبیعی داشتند و بعضاً متسع شده بودند، در استرومای پر سلول دیده شد. استروما از سلول های گرد تا بیضی و گاهی دوکی شکل تشکیل شده بود (تصویر ۱). آتیبیسم، پلئو مورفیسم و میتوز (بیش از ۴ میتوز در ۱۰ HPF) در سلول های استروما وجود داشت. به علاوه مناطق وسیعی از بافت غضروفی بالغ نیز در استروما به چشم می خورد (تصویر ۲).

درگیری نئوپلاستیک تا میومتر سطحی دیده شد ولی سرویکس و ضمامم دو طرف درگیری نئوپلاستیک نداشتند. یافته های فوق با آدنوسارکوم رحمی حاوی عناصر هتروولوگ از جنس غضروف مطابقت داشت.



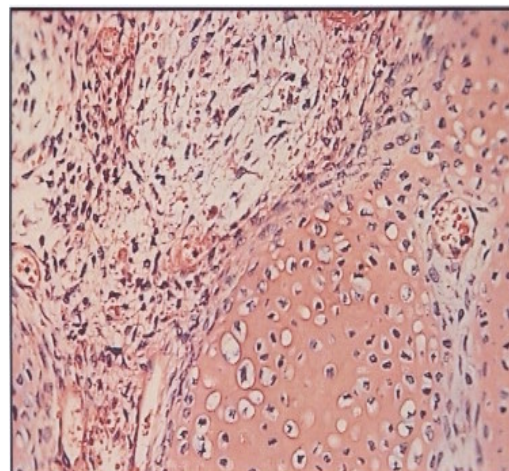
تصویر ۱. غدد خوش خیم در زمینه استرومای سارکوماتوس رحمی؛ نشان دهنده آدنوسارکومای رحم (رنگ آمیزی هماتوکسیلین-ئوزین، بزرگنمایی ۱۰۰ X)

بیمار ما عناصر غضروفی به مقدار زیاد در استرومای سارکوماتوس دیده شد.

در مرور متون، مواردی از همراهی استروژن آندوژن یا آگروژن (تکومای تخمدان یا مصرف دراز مدت تاموکسی فن) و آدنوسارکوم رحمی یافت شد (۱۱-۱۳). ولی در ارتباط با همراهی آدنوسارکوم رحمی و مصرف درازمدت قرص ضدبارداری خوراکی فقط یک مورد گزارش شده بود که در زنی ۴۱ ساله و نولی پار با سابقه ۱۷ ساله مصرف قرص ضدبارداری خوراکی بوده است (۱۷) و این در حالی است که اثر محافظت کننده قرص جلوگیری از بارداری در برابر کارسینوم آندومتر و MMT نیز عنوان شده است (۱۸). بنابراین جهت اثبات ارتباط آدنوسارکوم رحمی با مصرف طولانی مدت قرص جلوگیری از بارداری نیاز به گزارش موارد متعدد و در صورت امکان انجام مطالعات مورد-شاهدی چندمرکزی می باشد.

منابع

1. Harlow BL, Weiss NS, Lofton S. The epidemiology of sarcoma of uterus. JNCI 1986; 76: 399-402.
2. Gonzalez Bosquet E, Sunol M, Callejo J, Lailla J. Uterine adenosarcoma diagnosed following hysteroscopic resection of an intrauterine tumor. Eur J Gynaecol Oncol 2005; 26(4): 415-7.
3. Clement PB, Scully RE. Müllerian adenosarcoma of uterus. A clinicopathologic analysis of ten cases of a distinctive type of Müllerian mixed tumor. Cancer 1974; 34: 1138-1149.
4. Kaku T, Silverberg SG, Major FJ, et al. Adenosarcoma of the uterus. A Gynecologic oncology group clinicopathologic study of 31 cases. Int J Gynecol Pathol 1992; 11: 75-88.
5. Clement PB, Scully RE. Müllerian adenosarcoma of uterus. A clinicopathologic analysis of 100 cases with a review of the literature. Hum Pathol 1990; 27(4): 363-81.



تصویر ۲. تمایز غضروف در استرومای آدنوسارکومای رحم (رنگ آمیزی هماتوکسیلین-ائوزین، بزرگنمایی ۴۰۰ X)

بحث

در بررسی میکروسکوپی، این تومور متشکل از غدد آندومتریال خوش خیم در استرومای سلولار بود که مطرح کننده آدنو فیروم یا آدنو سارکوم می باشد. مفید ترین معیارها جهت افتراق این دو از یکدیگر، تعداد میتوز یافت شده در استروما می باشد. آدنو فیروم کمتر از ۴ میتوز در ۱۰ HPF در فعال ترین مناطق استروما دارد، در حالی که آدنوسارکوم بیش از ۴ میتوز در ۱۰ HPF دارد. از طرف دیگر تهاجم به میومتر، عناصر هترولوگ بدخیم در استروما و آتیسیسم شدید سلول های استرومایی، تصاویر هیستولوژیکی می باشند که فقط در آدنو سارکوم دیده می شوند (۵، ۱۴). عناصر مزانشیمی هترولوگ در این بیمار تصاویر هیستولوژیک خوش خیم داشتند ولی فعالیت میتوزی بالا و آتیسی سلولی و تهاجم به میومتر سطحی نشان دهنده طبیعت بدخیم توده بود.

عناصر هترولوگوسی که تا کنون در این تومور یافت شده معمولا از نوع عضله مخطط بوده است و در بررسی مقالات، موارد کمی که حاوی کانون های کوچک غضروفی بودند، یافتیم (۵، ۱۶). در حالی که در

6. Fatnassi R, Amri F. Adenosarcoma of uterus. A case report. *Gynecol Obstet Biol Reprod* 2005; 34: 270-2.
7. Cloor E. Müllerian adenosarcoma of uterus. *Am J Surgpathol* 1979; 3:203- 9.
8. Katzenstein AA, Askin FB, Feldman PS. Müllerian adenosarcoma of uterus. An ultra structural study of four cases. *Cancer* 1997; 40: 2233- 2242.
9. Chen KTK. Rhabdomyosarcomatous uterine adenosarcoma. *Int J gynecol Pathol* 1985; 4: 146-152.
10. Dietze O, Hopfel-Kreiner I, Scharf O. Heterologus Müllerian adenosarcoma of uterus – a rare tum: light and electron microscopic findings biological behavior. *Arch Gynecol* 1981; 231(1): 78-85.
11. Clement PB, Oliva E, Young RH. Müllerian adenosarcoma of the uterine corpus associated with Tamoxifen therapy: a report of 6cases and a review of Tamoxifen associated endometrial lesions. *Int J Gynecol pathol* 1996; 15: 222-229.
12. Arici DS, Aker H, Yildiz E, Tasyurt A. Müllerian adenosarcoma of the uterus associated with Tamoxifen therapy. *Arch Gynecol Obstet* 2000; 264:105-107.
13. Nomura K, Aizawa Sh, Ushigome Sh. Adenosarcoma of the uterine corpus associated with ovarian thecoma. *Pathology International* 2001; 57; 735- 8.
14. Zaloudek CJ, Norris HJ. Adenofibroma and adenosarcoma of uterus: a clinicopathologic study of 35 cases. *Cancer* 1981; 48(2): 354- 66.
15. Clement PB. Müllerian adenosarcoma of uterus with sarcomatous overgrowth: A clinico pathological analysis of lo cases. *AM J Surg pathol* 1989; 13: 28-38.
16. Jones MW, Lefkowitz M. Adenofibroma of the uterine cervix: a clinicopathological study of 12 cases. *Int J Gynecol Pathol* 1995; 14(3):223-9.
17. Tjalma WAA, Michener CM. Mullerian adenosarcoma of the uterus associated with long- term oral contraceptive use. *Eur J OBSTET Gynsnecol Repord Biol* 2005; 119 (2): 253-4.
18. Zelmanowics A, Hildesheim A, Sherman ME, et al. Evidence for a common etiology for endometrial carcinomas and malignant mixed mullerian tumors. *Gynecol Oncol* 1998 Jun; 69 (3) 253-7.

A case report of Mullerian Adenosarcoma with heterologous elements associated with long-term oral contraceptive use

Mahzooni P⁵, Taheri D⁶, Taravat M⁷, Danesh Shahraki A⁸

Abstract

Introduction: Adenosarcoma is a rare uterine tumor composed of benign epithelial and malignant stromal elements. In 20% of cases stroma contains heterologous elements (usually from stratified muscle type). Association between Tamoxifen usage (exogenous strogen) or ovarian thecoma (endogenous strogen) and occurrence of this tumor has been reported. This is a case report of a uterine Adenosarcoma.

Case: The patient was a 45 years old woman with history of 16 years OCP use who was admitted with a uterine mass and undergone total hysterectomy. Microscopic assessment of slides, stained by H&A, was indicator of Adenosarcoma with cartilage heterologous elements.

Conclusion: Uterine Adenosarcoma is a rare tumor. Although there is a few reports of cartilage heterologous elements in uterine Adenosarcoma, this case had multiple cartilage points in stroma. Also in this case, the coexistence of this tumor with long-term OCP use was considerable.

Key word: Malignant mixed mullerian tumor, uterine Adenosarcoma, heterologous elements, OCP

5 - Associate professor of pathology, Isfahan University of medical sciences.

6 - Assistant professor of pathology, Isfahan University of medical sciences.

7 - Resident of pathology, Isfahan University of medical sciences.

8 - Assistant professor, gynecologist, Isfahan University of medical sciences.