Downloaded from amuj.arakmu.ac.ir at 12:52 +0430 on Thursday June 21st 2018

Arak Medical University Journal (AMUJ) *Original Article*
2014; 17(83): 17-23

Biochemical evaluation of the effects of Iranian snake (*Naja naja oxiana*) venom according to the kidney indices in rabbit

Zare Mirakabadi A[1], Angaji A[2], Houshmandi A[3*]

1- Department of Antivenin and Venomous Animals, Razi Vaccine and Serum Research Institute, Karaj, Iran
2- Department of Biology, Kharazmi University, Tehran, Iran
3- Department of Biology, Student of Biological Sciences, Kharazmi University, Karaj, Iran

Received: 1 Dec 2013, Accepted: 5 March 2014

Abstract

Background: One of the acute effects of snakebite is injury to vital organs including kidneys. This study examines the effects of snake (*Najanajaoxiana*) venom on renal function.

Materials and Methods: In this experimental study, six male *Dutch* rabbits with average weight of 1.5± 0.3 kg were selected. Before injection of the venom, blood samples were collected for serum analysis and then the snake (*Najanajaoxiana*) venom (140µg/kg) was injected intramuscularly. Following venom injection, blood sampling from each rabbit was carried out at hours 1, 3, and 24. All serum samples were separated within two hours and the amounts of creatinine, urea, albumin, and glucose were determined by quantitative detection kits. Statistical analyses were carried out by SPSS software version 21. Obtained information was compared by one-way ANOVA and F and Tukey tests. $p<0.05$ was considered significant.

Results: Following venom injection at hours 1, 3, and 24, some serum parameters showed slight changes which were not statistically significant. However, glucose showed a significant increase (71%) at hour 1 ($p<0.05$). Following venom injection, this returned to normal at hour 24.

Conclusion: Based on the results obtained in the present study, it seems that the *Najanajaoxiana* venom, unlike the viper species, have no severe effects on the kidney.

Keywords: Kidney, *Najanajaoxiana*, Rabbit

*Corresponding author:
Address: Department of Cellular and Moleclar Biology, College of Biosciences, Kharazmi University,Square of University, Hesarak, Karaj, Iran

Email: adelehoo63@gmail.com

Downloaded from amuj.arakmu.ac.ir at 12:52 +0430 on Thursday June 21st 2018

مقاله پژوهشی

مجله علمی پژوهشی دانشگاه علوم پزشکی اراک

سال ۱۷، شماره۲ (شماره پیاپی۸۳)، اردیبهشت۱۳۹۳،۲۳-۱۷

بررسی بیوشیمیایی اثرات زهرمار کبرای ایرانی(*ناجاناجااکسیانا*) با توجه به فاکتورهای کلیوی در خرگوش

عباس زارع میرک آبادی[۱]، عبدالحمید انگجی[۲]، عادله هوشمندی[۳*]

۱. دانشیار، بخش جانوران سمی، موسسه واکسن و سرم سازی رازی، کرج، ایران

۲. استادیار، گروه زیست شناسی سلولی و مولکولی، دانشگاه خوارزمی، تهران، ایران

۳. دانشجوی کارشناسی ارشد، گروه زیست شناسی سلولی و مولکولی، دانشگاه خوارزمی، کرج، ایران

تاریخ دریافت: ۹۲/۹/۱۰ تاریخ پذیرش: ۹۲/۱۲/۱۴

چکیده

زمینه و هدف: یکی از اثرات حاد مارگزیدگی آسیب به اندام‌های حیاتی از جمله کلیه است. این تحقیق اثرات زهرمار کبرا گونه *ناجا ناجا اکسیانا* را روی عملکرد کلیه مورد مطالعه قرار داده است.

مواد و روش‌ها: در این تحقیق که به صورت تجربی انجام شده است، شش سر خرگوش نر نژاد *Dutch* با وزن ۱/۵±۰/۳ کیلوگرم انتخاب شدند. قبل از تزریق زهر خون‌گیری از نمونه‌ها انجام شد. زهر مورد نظر به میزان ۱۴۰ میکروگرم در هر کیلوگرم به صورت درون ماهیچه‌ای تزریق شد. با گذشت ۱، ۳ و ۲۴ ساعت بعد از تزریق زهر، دوباره خون‌گیری انجام شد. سرم تمام نمونه‌ها طی دو ساعت جدا شد و مقدار عوامل اوره، کراتینین، آلبومین و گلوکز توسط کیت‌های تشخیص کمی اندازه گیری شد. تحلیل آماری داده‌ها توسط نرم افزار SPSS نسخه ۲۱ انجام شد. اطلاعات توسط روش آماری آنالیز واریانس یک طرفه و آزمون‌های F و توکی مورد مقایسه قرار گرفت.

یافته‌ها: با گذشت ۱، ۳ و ۲۴ ساعت از تزریق زهر هیچ گونه افزایش معنی داری در پارامترهای کراتینین، اوره و آلبومین مشاهده نشد. مقدار عامل گلوکز با گذشت یک ساعت از تزریق زهر ۷۱ درصد افزایش یافت. این افزایش از لحاظ آماری معنی دار($p<۰/۰۵$) بود. با این حال بعد از ۲۴ ساعت به حالت طبیعی برگشت.

نتیجه گیری: نتایج این مطالعه نشان می‌دهدکه به نظر زهر مار کبرای ایرانی بر خلاف زهر افعی بر پارامترهای کلیوی اندازه گیری شده تاثیر معنی داری ندارد.

واژگان کلیدی: خرگوش، کلیه، *ناجا ناجا اکسیانا*

***نویسنده مسئول:** کرج، حصارک، میدان دانشگاه، دانشگاه خوارزمی، دانشکده علوم زیستی، گروه زیست شناسی سلولی و مولکولی

Email:adelehoo63@gmail.com

Downloaded from amuj.arakmu.ac.ir at 12:52 +0430 on Thursday June 21st 2018

مقدمه

مارگزیدگی یکی از مهم‌ترین موارد مرگ و میر در جهان به شمار می‌آید. سالیانه بیش از ۲/۵ میلیون مارگزیدگی در سراسر جهان رخ می‌دهد که منجر به مرگ بیش از ۱۲۵۰۰۰ نفر می‌شود(۱). مار *ناجا ناجا اکسیانا*جزء خانواده الاپیده(کبراها) و یکی از خطرناک‌ترین گونه‌های مار است که در ترکمنستان، ازبکستان، تاجیکستان و شمال شرقی ایران یافت می‌شود و هر ساله باعث مرگ و میر تعداد زیادی می‌شود(۲).

تصویر نهایی مسمومیت با زهر مار حاصل فعل انفعالات پیچیده متقابل بین پلی پپتیدهای زهری با آنزیم‌های گوناگون و محیط داخلی بدن انسان است. اثر زهر مار در انواع مارها روی نسوج زنده متفاوت است، ممکن است یک یا چند خاصیت سمی در زهر یک نوع مار وجود داشته باشد(۳). به طور کلی آثار مسمومیت با زهر مار به دو گروه موضعی و سیستمیک تقسیم می‌شود. آثار مسمومیت موضعی شامل ورم موضعی، نکروز بافت، تاول و غیره می‌باشد و از آثار مسمومیت سیستمیک می‌توان به مسمومیت عصبی، مسمومیت خونی، مسمومیت عضلانی و مسمومیت‌های نادری چون مسمومیت‌های قلبی و کلیوی اشاره کرد(۱، ۴).

بر حسب نوع زهر ممکن است طیفی از اثرات گوناگون عصبی، قلبی، خونی و کلیوی به صورت موضعی و سیستمیک بروز کند. به طور کلی مطالعات اندکی در مورد آسیب‌های بافتی ناشی از زهر مار صورت گرفته است(۵). زهر مارها به وسیله آنزیم‌ها، پلی پپتیدهای توکسینی و سیتوکینازها می‌تواند باعث آسیب سلولی شود. در بین آنزیم‌ها، فسفولیپاز A_2 و پروتئازها(به ویژه متالوپروتئازها)به طور قابل توجهی در آسیب بافتی شرکت دارند. سیتوکینازها نیز مسئول تغییرات التهابی و همودینامیک هستند که در نهایت منجر به آسیب بافتی می‌شود(۴). کلیه از جمله اندام‌های حیاتی است که آسیب به آن می‌تواند صدمات جبران ناپذیری را داشته باشد به نحوی که سلول‌ها ممکن است پس از آسیب دیدگی نتوانند مانند گذشته فعالیت کنند(۶). با توجه به این که بعضی از گزارشات بین المللی، حاکی از وجود عوامل نفروتیک در زهر بعضی از مارهای متعلق به خانواده الاپیده دارند، که این عوامل می‌توانند عوارض کلیوی را در مصدومین ایجاد کند(۷، ۸) و از طرف دیگر در ارتباط با مار *ناجا ناجا اکسیانا* موجود در ایران هنوز هیچ گزارشی مبنی بر عدم تاثیر کلیوی در ایران گزارش نشده است و هم‌چنین با توجه به میزان حدود ۱۰۰۰۰ مورد مارگزیدگی در ایران لذا این مطالعه با هدف بررسی تاثیر زهر مار کبرای ایرانی بر سیستم کلیوی انجام شد.

مواد و روش‌ها

در این مطالعه تجربی شش سر خرگوش نر نژاد *Dutch*، با وزن ۱/۵±۰/۳ کیلوگرم در یک محیط کنترل شده و در آزمایشگاه بخش جانوران سمی موسسه تحقیقاتی واکسن و سرم سازی رازی کرج مورد استفاده قرار گرفتند. تمام خرگوش‌ها چند روز قبل از اجرای طرح به منظور سازگاری با محیط جدید و کاهش استرس حمل و نقل و اطمینان از سلامت آنها، بدون دریافت هیچ گونه ماده‌ای و تنها با غذای مخصوص حیوانات آزمایشگاهی مورد تغذیه قرار گرفتند. ابتدا حیوانات توسط مواد بی‌هوشی کتامین ۱۰ درصدو زایلین۲ درصد از هر کدام ۰/۵ میلی‌لیتر بی‌هوش شدند. ابتدا از سیاهرگ گوش حیوانات توسط سرنگ خون‌گیری انجام شد. زهر مار *ناجا ناجا اکسیانا* تهیه شده از بخش جانوران سمی موسسه تحقیقاتی واکسن و سرم سازی رازی کرج به میزان ۱۴۰ میکروگرم در هر کیلوگرم به صورت درون ماهیچه‌ای و به پای حیوان تزریق شد. این میزان از زهر توانایی ایجاد تاثیرات حاد بر روی بدن خرگوش‌ها را دارا می‌باشد در حالی که باعث مرگ آنها نمی‌شود. هم‌چنین با گذشت یک، سه و ۲۴ ساعت بعد از تزریق زهر، دوباره خون‌گیری انجام شد. علاوه بر این علائم بالینی ناشی از تزریق زهر در حیوانات به دقت بررسی و ثبت شد. خون‌ها جهت تهیه سرم با دور۲۵۰۰ و به مدت ۱۰ دقیقه در دمای ۴ درجه سانتی‌گراد سانتریفیوژ شدند. سرم تمام نمونه‌ها طی دو ساعت جدا و مقدار اوره، کراتینین، آلبومین و گلوکز توسط کیت‌های تشخیص کمی شرکت پارس آزمون اندازه گیری شد.

Downloaded from amuj.arakmu.ac.ir at 12:52 +0430 on Thursday June 21st 2018

نتایج به دست آمده در نرم افزار SPSS نسخه ۲۱ مورد و تجزیه و تحلیل آماری قرار گرفت. تمام مقادیر بر حسب میانگین ± انحراف معیار ارائه شد. با توجه به این که نمونه گیری از خرگوش‌ها در چهار زمان متفاوت انجام شد، اطلاعات به دست آمده توسط روش آماری آنالیز واریانس یک طرفه آنووا و آزمون‌هایF و توکی مورد مقایسه قرار گرفت. سطح معنی داری نیز کمتر از ۰/۰۵ در نظر گرفته شد.

یافته‌ها

عوارض بالینی به مرور و بعد از گذشت یک ساعت از تزریق زهر در حیوانات قابل رویت بود. از جمله می‌توان به فلج دست و پا، سستی و بی‌حالی، تنفس غیرطبیعی(بعد از حدود ۱۰ دقیقه)، گشادی مردمک چشم، افتادگی پلک‌ها و انقباض عضلات(به ویژه عضله‌ای که زهر به آن تزریق شد) اشاره کرد. با گذشت ۲۲ ساعت ترس و فرار از نور رویت شد اما علائم دیگر به خصوص فلج عضلات دست و پا بر طرف شده بود.

پارامترهای بیوشیمیایی مربوط به کلیه

جدول ۱ میانگین تمام پارامترهای بیوشیمیایی مربوط به کلیه را قبل و بعد از تزریق زهر(۱، ۳ و ۲۴ ساعت) نشان می‌دهد. جدول و نمودار ۱ میانگین کراتینین را نشان می‌دهد. کرآتینین در سرم خرگوش‌ها با گذشت یک ساعت پس از تزریق زهر به میزان حدود ۲۶ درصد افزایش یافت. این در حالی است که با گذشت سه ساعت بعد از تزریق کراتینین به مقدار ۱۶ درصد نسبت به قبل از تزریق کاهش یافت و با گذشت ۲۴ ساعت مقدار آن به سطح اولیه رسید. این نتایج از لحاظ آماری افزایش معنی داری را نشان نمی‌دهند.

جدول۱. میزان پارامترهای بیوشیمیایی اندازه گیری شده در سرم خرگوش‌ها قبل و بعد از تزریق زهر مار کبرای ایرانی برحسب میانگین± انحراف معیار

نمونه‌های خونی فاکتورهایبیوشیمیایی	قبل از تزریق	یک ساعت بعد تزریق	سه ساعت بعد تزریق	۲۴ ساعت بعد تزریق
کراتینین(میلی‌گرم در دسی لیتر)	۱/۰۳۵±۰/۱۱	۱/۳۱±۰/۱۹	۰/۸۷±۰/۰۹	۱/۰۹±۰/۱۰
اوره(میلی‌گرم در دسی لیتر)	۲۸/۶±۱/۹۸	۳۸/۰۶±۳/۹۱	۳۶/۲۶±۲/۵۸	۳۵/۰۶±۳/۷
آلبومین(گرم در دسی‌لیتر)	۲/۵۵±۰/۲۶	۲/۸۸±۰/۲۷	۲/۲۱±۰/۲	۲/۱±۰/۱۹
گلوکز(میلی‌گرم در دسی لیتر)	/۲۸±۱۴/۶۴ ۱۶۷	۲۸۶/۵±۲۳/۵۳ *	۲۶۶±۲۰/۷۸	۲۳۱±۲۱/۹۸

*نشان‌دهنده اختلاف معنادار با گروه قبل از تزریق زهرp<۰/۰۵

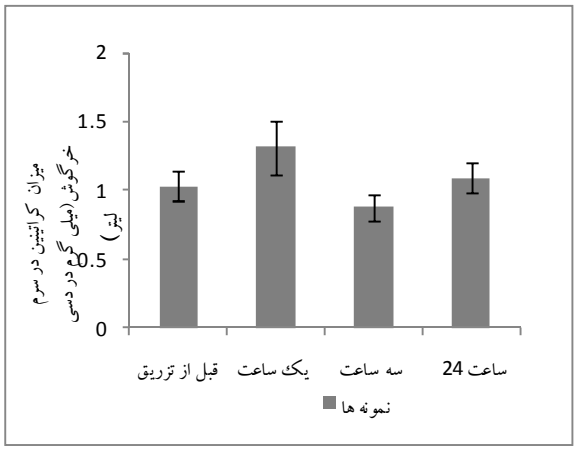

نمودار ۱. میانگین کراتینین در سرم خرگوش‌ها بر حسب میلی‌گرم در دسی‌لیتر در نمونه‌های قبل و بعد از تزریق(یک، سه و ۲۴ ساعت) نشان می‌دهد. آزمون آماری توکی: اختلاف معناداری بین نمونه‌ها مشاهده نشد p>۰/۰۵

جدول ۱ و نمودار ۲ میانگین اوره را در سرم خرگوش‌ها نشان می‌دهد. نتایج نشان می‌دهد که مقدار اوره در سرم خرگوش با گذشت یک ساعت ۳۳ درصد افزایش یافت. بعد از گذشت سه ساعت حدود ۲۶ درصد نسبت به قبل از تزریق افزایش نشان داد و بعد از ۲۴ ساعت ۲۲ درصد نسبت به قبل از تزریق افزایش یافت. نتایج از لحاظ آماری افزایش معنی داری را نشان نمی‌دهند.

Downloaded from amuj.arakmu.ac.ir at 12:52 +0430 on Thursday June 21st 2018

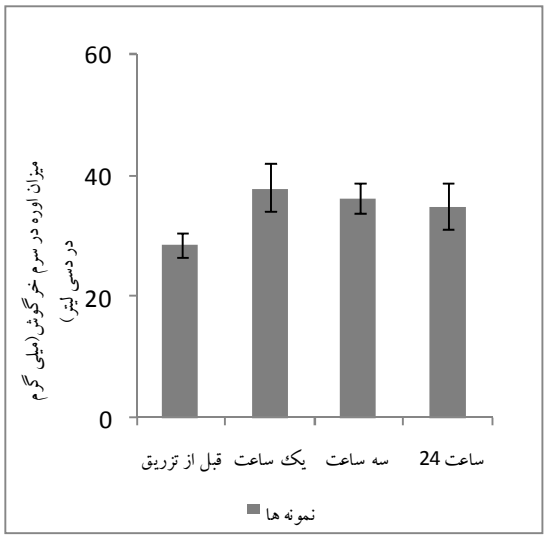

نمودار ۲. میانگین اوره در سرم خرگوش‌ها بر حسب میلی‌گرم در دسی‌لیتر را در نمونه‌های قبل و بعد از تزریق(یک، سه و ۲۴ ساعت) نشان می دهد. آزمون آماری توکی: اختلاف معناداری بین نمونه ها مشاهده نشد p>۰/۰۵

نتایج این مطالعه در مورد عامل آلبومین در سرم خرگوش‌ها در نمودار ۳ و جدول ۱ نشان داده شده است. نتایج حاکی از این است که مقدار آلبومین در سرم خرگوش‌ها با گذشت یک ساعت پس از تزریق زهر ۱۳ درصد افزایش یافت، بعد از سه ساعت مقدار آن ۱۳ درصد کاهش را نسبت به قبل از تزریق نشان داد و بعد از ۲۴ ساعت ۱۷ درصد کاهش یافت. این نتایج از لحاظ آماری معنی دار نمی باشند.

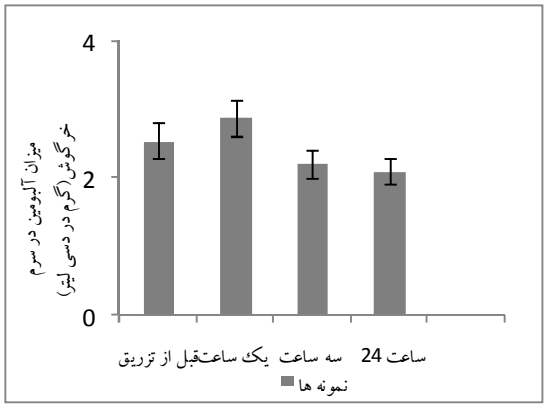

نمودار ۳. میانگین آلبومین در سرم خرگوش‌ها بر حسب گرم در دسی‌لیتر را در نمونه‌های قبل و بعد از تزریق(یک، سه و ۲۴ ساعت) نشان می‌دهد.آزمون آماری توکی: اختلاف معناداری بین نمونه‌ها مشاهده نشد p>۰/۰۵

نتایج این مطالعه در مورد عامل گلوکز در سرم خرگوش‌ها در نمودار ۴ و جدول ۱ نشان داده شده است. نتایج نشان داد که مقدار گلوکز در سرم خرگوش‌ها با گذشت یک ساعت پس از تزریق زهر ۷۱ درصد افزایش یافت. این افزایش در سطح ۵ درصد معنی دار است. بعد از سه ساعت مقدار آن ۳۵ درصد افزایش را نسبت به قبل از تزریق نشان داد و بعد از ۲۴ ساعت ۳۸ درصد افزایش یافت. افزایش گلوکز بعد از سه و ۲۴ ساعت از لحاظ آماری معنی دار نمی‌باشد.

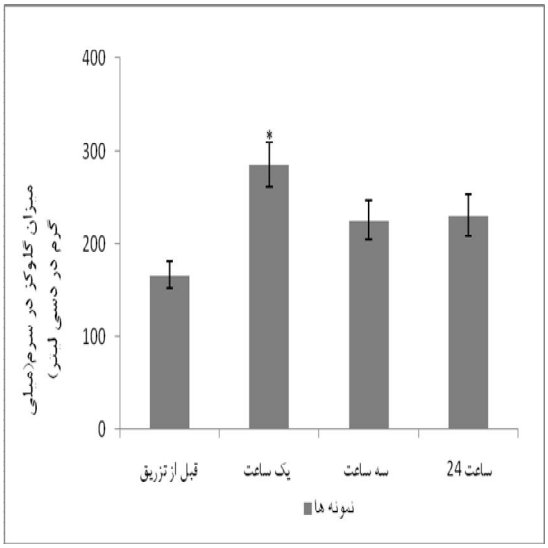

نمودار ۴. میانگین گلوکز در سرم خرگوش‌ها بر حسب میلی‌گرم در دسی‌لیتررا در نمونه‌های قبل و بعد از تزریق(یک، سه و ۲۴ ساعت)نشان می‌دهد. آزمون آماری توکی: افزایش معناداری بین قبل از تزریق و یک ساعت پس از تزریق را مشاهده شد p=۰/۰۵

***اختلاف معنا داری را با نمونه قبل از تزریق زهر نشان می‌دهد**

بحث

در مطالعه حاضر با این که بعضی از پارامترهای مربوط به کلیه از جمله کراتینین، اوره و آلبومین افزایش نشان دادند اما هیچ کدام از لحاظ آماری معنی دار نبودند در حالی که نتایج مربوط به مارهای متعلق به خانواده افعی‌ها حاکی از این است که زهر این گونه از مارها باعث صدمات جدی به کلیه‌ها می‌گردند(۹). بررسی عوارض کلیوی در مطالعه حاضر با توجه به امکان تاثیر غیرمستقیم عوامل عصبی

Downloaded from amuj.arakmu.ac.ir at 12:52 +0430 on Thursday June 21st 2018

در ایجاد ناهنجاری‌های کلیوی و هم‌چنین امکان وجود عوامل نفروتیک در زهر بعضی از گونه‌های مار کبرا انجام شد(۱۰). نتایج این تحقیق با مطالعه گوناتیلاک مشابه می‌باشد. وی در مطالعات خود هیچ گونه آسیب کلیوی را توسط زهر مار *ناجا کائوتیا* در مدل‌های حیوانی گزارش نکرد. وی هم‌چنین تغییرات پاتولوژیکی مشاهده شده در قطعات کلیه رت بعد از تزریق زهر مار کبرا را خفیف عنوان کرد(۱۱) در حالی که نتایج این تحقیق با مطالعات شبان و همکاران روی تاثیرات بیوشیمیایی زهر مار گونه ناجا هاج روی رت مغایرت دارد. آنها افزایش معنی‌داری را در میزان اوره و کراتینین سرم گزارش کردند اما نتایج آنها در مورد افزایش گلوکز تا حدود یک ساعت بعد از تزریق با نتایج به دست آمده در تحقیق حاضر مطابقت دارد(۱۰). کانجانابونج و همکاران در مطالعه خود روی تاثیر زهر مارهایی از خانواده‌های متفاوت بر کلیه اعلام داشتند که در مجموع یک ارتباط منطقی بین ایجاد نارسایی کلیوی و عمل میوتوکسین‌ها و هموتوکسین‌ها در زهر مارها وجود دارد. در مورد خانواده کبرا، به دلیل این که زهرشان دارای عوارض عصبی-ماهیچه‌ای است و فاقد اثرات رامبدومیولیز(تخریب بافت عضله) می‌باشند عمدتا نارسایی کلیوی مشاهده نمی‌شود(۱۲).

در مطالعه حاضر میزان زهر مار کبرا ۱۴۰ میکروگرم بر هر کیلوگرم از وزن بدن انتخاب شد. این میزان از زهر توانایی ایجاد تاثیرات حاد بر روی بدن خرگوش‌ها را دارا می‌باشد در حالی که باعث مرگ آنها نمی‌شود. مطالعات انجام شده در بخش جانوران سمی موسسه رازی حاکی از آن است که LD_{50} زهر مار *ناجا ناجا اکسیانا* معادل ۷/۸ میکروگرم بر موش نر سوری آلبینو با وزن ۲۰-۱۸ گرمی می‌باشد(۱۳) و هم‌چنین از آنجا که در این تحقیق آخرین نمونه‌گیری از خرگوش‌ها ۲۴ ساعت بعد از تزریق زهر بود این میزان از زهر انتخاب شد تا باعث مرگ خرگوش‌ها نشود.

طبق یافته‌های دانشمندان توکسین‌های زیادی در زهر مار مسئول ایجاد نارسایی کلیوی هستند از جمله این توکسین‌ها می‌توان به متالوپروتئینازها، فسفولیپاز A_2، میوتوکسین‌ها و نفروتوکسین‌ها اشاره کرد(۱۴).

به نظر می‌رسد متالوپروتئینازها با عبور از میان پروتئین‌های غشاء دیواره رگ‌ها باعث تخریب آنها و در نتیجه خون‌ریزی می‌شوند. خون‌ریزی سبب کاهش فشار خون می‌شود. کاهش فشار خون یکی از عوامل ایجاد نارسایی کلیوی است. فسفولیپاز A_2 نیز باعث تجزیه فسفولیپیدها و لیزولکتین‌های موجود در غشاء گلبول قرمز و پلاکت‌ها شده و منجر به ایجاد همولیز در مصدوم می‌شود. همولیز داخل عروقی نیز می‌تواند منجر به ایجاد نارسایی کلیوی در مصدومین شود. نفروتوکسین‌های موجود در زهر مارها باعث صدمه مستقیم به بافت کلیه و نفرون‌ها می‌شوند. هنگامی که مدت زمان اندکی بعد از مارگزیدگی مزانگلیولیز، واسکولیتس و گلومرولونفریت بدون هیچ گونه اثرات ایمونولوژیکی مانند ترشح هیستامین و کاتکول آمین‌ها مشاهده شود، نشان‌دهنده وجود نفروتوکسین‌ها در زهر می‌باشد(۱۵). هم‌چنین هنگامی که بدون رخ دادن هرگونه عوامل ثانویه در ایجاد نارسایی کلیوی مانند کاهش فشار خون، ایجاد لختگی در خون یا همولیز طی گزش، کلیه‌ها صدمه می‌بینند تاییدی بر وجود نفروتوکسین‌ها در زهر است(۱۶). میو توکسین‌ها سبب ایجاد رامبدومیولیز و در نتیجه آن آزاد شدن میوگلوبین از ماهیچه‌ها می‌شوند. میوگلوبین می‌تواند وارد مویرگ‌های شبکه گلومرولی شده در آنجا به علت جرم مولکولی کم از فیلتراسیون عبور کرده و وارد لوله‌های پیچیده دیستال می‌شود در آنجا تجمع یافته و ایجاد یک سری پلاک‌های کوچک را می‌دهد که منجر به انسداد لوله‌ها و در نتیجه آن نفروپاتی می‌شود، این توکسین‌ها در زهر مارهای دریایی غالب می‌باشند(۱۷).

از آنجائی که ترکیب زهر گونه‌های مختلف مارهای زهری متفاوت می‌باشد تفاوت میان تاثیرات متفاوت زهر گونه‌های مختلف کبرا بر کلیه می‌تواند به علت تفاوت در مقادیر و نوع توکسین‌های موجود در زهرشان باشد. در تحقیق حاضر با توجه به عدم تغییر فاکتورهای بیوشیمیایی

Downloaded from amuj.arakmu.ac.ir at 12:52 +0430 on Thursday June 21st 2018

مربوط به کلیه طی تزریق زهر به نظر می‌رسد توکسین‌های نام برده در زهر مار کبرای ایرانی به میزان کمتر وجود داشته یا این که زهر، ایزو آنزیم‌های متفاوتی از این گونه توکسین‌ها را دارد که تاثیر چندانی بر کلیه ندارند.

نتیجه گیری

در مجموع یافته‌های این تحقیق به نظر می‌رسد که زهر مار کبرای ایرانی تاثیر جدی بر کلیه‌ها ندارد. ضمن این که مطالعات بافت شناسی در جهت تکمیل این تحقیق می‌تواند صورت پذیرد.

تشکر و قدردانی

از بخش جانوران سمی موسسه تحقیقاتی واکسن و سرم سازی رازی حصارک کرج به دلیل حمایت مالی و معنوی این پژوهش صمیمانه قدردانی می‌شود. این مقاله منتج از پایان نامه دانشجویی با عنوان "بررسی بیوشیمیایی اثرات زهر مار *ناجا ناجا اکسیانا* بر برخی فاکتورهای مربوط به کلیه و قلب در خرگوش نژاد *Dutch*"می‌باشد.

منابع

1. Jamunaa A, Vejayan J, Halijah I, Sharifah S, Ambu S. Cytotoxicity of Southeast Asian snake venoms. Journal of Venomous Animals and Toxins including Tropical Diseases. 2012;18(2):150-6.
2. Braud S, Bon C, Wisner A. Snake venom proteins acting on hemostasis. Biochimie. 2000;82(9):851-9.
3. Juan C-W. Venomous snake bites in Taiwan. J EmergCrit Care Med. 2012;23(3):93-108.
4. Kanchan T, Monteiro FN, Jayaprakash K. Pathology of Snakebite Envenomation. International Journal of AJ Institute of Medical Sciences. 2012;1(1):59-66.
5. Bailey P, Wilce J. Venom as a source of useful biologically active molecules. Emergency Medicine. 2001;13(1):28-36.
6. Chaves F, Gutiérrez J, Lomonte B, Cerdas L. Histopathological and biochemical alterations induced by intramuscular injection of Bothrops asper(terciopelo) venom in mice. Toxicon. 1989;27(10):1085-93.
7. Deora P, Mishra C, Mavani P, Ashar R, Shrivastava B, Rajesh K. Effective alternative methods of LD50 help to save number of experimental animals. J Chem Pharm Res. 2010;2(6):450-3.
8. Shashidharamurthy R, Mahadeswaraswamy Y, Ragupathi L, Vishwanath B, Kemparaju K. Systemic pathological effects induced by cobra (Naja naja) venom from geographically distinct origins of Indian peninsula. Experimental and Toxicologic Pathology. 2010;62(6):587-92.
9. Boer-Lima PA, Gontijo JAR, da Cruz-Hofling M. Histologic and functional renal alterations caused by Bothrops moojeni snake venom in rats. American Journal of Tropical Medicine and Hygiene. 1999;61(5):698-706.
10. Shaban EA, Hafez MN. Ability of gammairradiated polyvalent antivenin to neutralize the toxicity of the Egyptian Cobra (Naja haje) venom. The Egyptian Journal of Hospital Medicine. 2003; 13:135-52.
11. Mangala Gunatilake RLJ, Angunawela A. Direct nephrotoxic effects produced by venoms of Sri Lankan cobra, Russell's viper. Ceylon Journal of Medical Science. 2003;46:61-6.
12. Kanjanabuch T, Sitprija V, editors. Snakebite nephrotoxicity in Asia. Seminars in nephrology; 2008; 28:363-72.
13. Rabiei H. Purification and Characterization of Toxic Components of Iranian CobraSnake Venom[MSc thesis]. Payamnoor University of Tehran.2012.[Persian]
14. Kohli H, Sakhuja V. Snake bites and acute renal failure. Saudi Journal of Kidney Diseases and Transplantation. 2003;14(2):165-76.
15. Ponraj D, Gopalakrishnakone P. Renal lesions in rhabdomyolysis caused by Pseudechis australis snake myotoxin. Kidney international. 1997;51(6): 1956-69.
16. Sitprija V. Snakebite nephropathy (Review Article). Nephrology. 2006; 11(5): 442-8.
17. Salman MM. Physiological effects of envenomation by two different doses of the viper Echiscoloratusis crude venom on biochemical parameters in serum of Ginea pigs at different times. Egyptian Academic Journal of Biological Sciences. 2009; 1(1):21-31.