Downloaded from amuj.arakmu.ac.ir at 6:36 +0330 on Sunday February 18th 2018

Arak Medical University Journal (AMUJ) *Original Article*
2013; 15(69): 61-66

Study of hydatid cyst production by protoscolex via cutaneous erosion, peritoneal injection, and oral inoculation in mice

Falah M(Ph.D)[1], Maghsood AH(Ph.D)[1], Afrah A(M.Sc)[1*]

1- Department of Parasitology, Hamadan University of Medical Sciences, Hamadan, Iran

Received: 17 Jul 2012, Accepted: 19 Sep 2012

Abstract

Background: There are few investigations about the possibility of cyst production in human via accidental entrance of protoscoleces in ways other than cyst rupture in intestines. The objective of this study is to investigate the possibility of cyst production by cutaneous erosion, peritoneal injection, and oral inoculation in mice.

Materials and Methods: In this experimental study, infected livers featuring hydatid cysts were collected from abattoir. Protoscoleces were examined for viability and lack of bacterial infection and washed 3 times by PBS. Protoscoleces were flown on the scratched skin, injected peritoneally, and inoculated orally to three groups (n=15) of mice. After 4 months, the mice were dissected and their skin and visceral were subjected to microscopic analysis. ELISA test for hydatidosis was also run for all of the groups.

Results: All the mice were negative by ELISA test except the mice of peritoneum injection group which were positive with an average titer of 11.92±0.80 by ELISA. Only two mice had cysts on the peritoneum in the peritoneal injection (PI) group with an average size of 3mm. Cysts, however, were not observed in the other groups.

Conclusion: The results of this study indicate that protoscoleces flow over scratched skin and oral inoculation do not produce hydatid cyst; however, peritoneal implant of protoscolex can result in hydatidosis in mice.

Keywords: Echinococcosis, protoscoleces, mice

*Corresponding author:
Address: Department of Parasitology, Hamadan University of Medical Sciences, Shahid Fahmideh Avenue, Hamadan, Iran
Email: amirafrah@yahoo.com

Downloaded from amuj.arakmu.ac.ir at 6:36 +0330 on Sunday February 18th 2018

مقاله پژوهشی

مجله علمی پژوهشی دانشگاه علوم پزشکی اراک
سال 15، شماره 9 (شماره پیاپی 69)، اسفند 1391، 66-61

امکان ایجاد کیست هیداتیک در موش سوری با تلقیح پروتواسکولکس اکینوکوکوس گرانولوزوس از طریق خراش پوستی، داخل صفاقی و گوارشی

محمد فلاح[1]، امیر حسین مقصود[2]، امیر افراه[3*]

1- استاد، گروه انگل شناسی، دانشگاه علوم پزشکی همدان، همدان، ایران
2- استاد یار، گروه انگل شناسی، دانشگاه علوم پزشکی همدان، همدان، ایران
3- کارشناسی ارشد انگل شناسی، گروه انگل شناسی، دانشگاه علوم پزشکی همدان، همدان، ایران

تاریخ دریافت: 91/4/27 تاریخ پذیرش: 91/6/29

چکیده

زمینه و هدف: در مورد امکان آلودگی انسان از طریق ورود اتفاقی پروتواسکولکس موجود در مایع هیداتیک از طریقی به جز پارگی کیست در احشاء و بروز آلودگی، مطالعات اندکی موجود است. هدف مطالعه حاضر بررسی امکان آلودگی موش با تلقیح پروتواسکولکس از طریق خراش، صفاقی و گوارشی به کیست هیداتیک می باشد.

مواد و روش‌ها: در این مطالعه تجربی آزمایشگاهی، کبد حاوی کیست‌های هیداتیک از کشتارگاه جمع‌آوری گردید. پروتواسکولکس‌ها از نظر زنده و پاک بودن از آلودگی میکروبی تایید و 3 بار با سرم فیزیولوژی شسته شدند. سپس به سه روش خراش پوستی، گوارشی و داخل صفاقی به سه گروه از موش‌ها تلقیح، خورانده و تزریق شد. همه موش‌ها به مدت چهار ماه نگهداری و در پایان، تمامی آنها تشریح و اندام‌های مختلف از نظر وجود کیست هیداتیک بررسی ماکروسکوپی شدند. پس از تشریح و خون‌گیری، آزمایش الیزا از نظر شواهد آلودگی بر روی سرم موش‌ها انجام شد.

یافته‌ها: تمامی موش‌ها در تست الایزا سرم منفی بودند به استثناء موش‌هایی که از طریق داخل صفاقی آلوده گردیده بودند که همگی با میانگین تیتر 11/92±0/80 دارای سرم مثبت بودند. در دو تا از موش‌ها که از طریق داخل صفاقی آلوده شده بودند کیست‌هایی به اندازه حدود 3 میلی‌متر مشاهده گردید و در بقیه موش‌ها کیستی مشاهده نشد.

نتیجه‌گیری: نتایج این مطالعه نشان داد که امکان آلودگی به کیست هیداتیک از طریق خراش پوستی و خوراکی وجود ندارد گرچه با تلقیح به داخل صفاق آلودگی موش امکان پذیر است.

واژگان کلیدی: اکینوکوکوزیس، پروتواسکولکس، موش سوری

***نویسنده مسئول:** همدان، خیابان شهید فهمیده، دانشکده پزشکی، گروه انگل شناسی

Email: Amirafrah@yahoo.com

Downloaded from amuj.arakmu.ac.ir at 6:36 +0330 on Sunday February 18th 2018

مقدمه

کیست هیداتیک یا هیداتیدوز یکی از مهم‌ترین بیماری‌های انگلی مشترک بین انسان و حیوان و منتقله از سگ به انسان است. در ایران، خاورمیانه و مناطقی که گوسفند داری در آنجا رونق دارد این بیماری شیوع بیشتری دارد. عامل بیماری از رده کرم‌های نواری و از جنس اکینوکوکوس می‌باشد و از لحاظ اهمیت دومین انگل کرمی در جهان محسوب می‌شود. این انگل انتشار جهانی دارد و بالاترین میزان بروز بیماری در مناطقی که دامپروری رایج است دیده می‌شود(1، 2). بیشترین گزارشات بیماری در جهان از استرالیا، آلمان و ساکنان مهاجر از منطقه مدیترانه به اروپا بوده است. در کشورهای اروپایی و به طور کلی اروپا ریشه کنی بیماری به دلیل واردات و عرضه دام و باز بودن مرزهای مشترک و وجود سیکل وحشی بیماری، مشکل‌تر می‌باشد. در اروپا در دام‌های کشورهای اسکاندیناوی و اروپای مرکزی (غیر از لهستان) نادر است و موارد انسانی تک گیر رخ می‌دهد. آلوده‌ترین مناطق اروپا بخش هایی از اسپانیا و جنوب ایتالیا است که میزان بروز سالیانه 8-4 در هر صد هزار نفر گزارش شده است(3). در کشورمان نیز این عفونت دارای اهمیت بسیاری است و در مطالعه‌ای مشخص شده که میانگین آلودگی به کیست هیداتیک در دام‌های کشتار شده طی سال‌های 86-81، 6/73 درصد بوده است و میزان متوسط آلودگی در طی این دوره پنج ساله روند رو به افزایش داشته است. در بین 28 استان مورد بررسی، بیشترین میزان آلودگی به ترتیب در استان‌های خراسان با میانگین 18/71 درصد، سمنان 13/3 درصد، آذربایجان شرقی 12/62 درصد و مازندران 11/21 درصد بوده است و به طور کلی مشخص شده که میزان آلودگی در استان‌های شرقی کشورمان دو برابر استان‌های غربی است. شایع‌ترین محل کیست هیداتیک در کبد(70 درصد) و ریه(30-20 درصد) می‌باشد(4، 5). در صورت سوراخ شدن کیست (مثلا هنگام جراحی)، مایع حاوی نوزاد کرم (پروتواسکولکس) با فشار به اطراف می‌پاشد و هر یک از این نوزادها می‌توانند با کاشت مستقیم یا از راه خون در سایر قسمت‌های بدن مجدداً کیست ایجاد کنند(3، 6).

با وجود اهمیت امکان آلودگی انسان (یا هر میزبان واسط دیگر) از طریق ورود پروتواسکولکس در کیست هیداتیک و بروز خطر آلودگی در نتیجه ورود اتفاقی آنها به بدن مطالعات اندکی موجود است. لذا همواره نیاز به مطالعات جدید برای رفع نگرانی در زمینه پیش‌گیری از آلودگی اتفاقی در مشاغل مختلف از جمله سیستم‌های مراقبت بهداشتی، کارکنان کشتارگاه‌ها و غیره وجود دارد. لذا با توجه به اهمیت این مسئله، مطالعه حاضر با هدف تعیین راه‌های مختلف ایجاد عفونت ثانوی هیداتیدوز در موش سوری صورت گرفته است.

مواد و روش‌ها

در این مطالعه تجربی آزمایشگاهی از موش‌های سوری نر که سن آنها بین 6 تا 7 هفته و یا کمتر بود که دارای میانگین وزن3±27 گرم بودند، استفاده گردید. این مطالعه دارای شماره مجوز کد اخلاقی از کمیته اخلاق در پژوهش ک/3 -17-63 است. نمونه‌های کبد و ریه گوسفند آلوده به کیست هیداتید با مراجعه به کشتارگاه همدان جمع‌آوری و پس از ضد عفونی با الکل یده به محیط استریل هود انتقال داده شد. کیست‌ها در شرایط استریل از کبد و ریه جدا و در ظرف استریل قرار داده شدند. در ابتدا کیست‌ها از نظر بارور بودن (وجود پروتواسکولکس) مورد بررسی و در صورت بارور بودن کیست و هم‌چنین عدم وجود آلودگی میکروبی انتخاب می‌شدند. در شرایط استریل، مایع هیداتیک همراه پروتواسکولکس‌ها با سرنگ استریل آسپیره شده و درون بشر استریل ریخته می‌شدند. پروتواسکولکس‌ها در زیر میکروسکوپ مطالعه و در صورت زنده بودن (حرکت سلول‌های شعله‌ای در آنها مشاهده شده و با رنگ امیزی حیاتی با ائوزین 0/1 درصد نیز زنده بودن آنها تایید می‌شد) برای مطالعه انتخاب می‌شدند. در صورت وجود تعداد قابل توجهی پروتواسکولکس در مایع کیست، مایع رویی دور ریخته شده و پروتواسکولکس‌ها سه تا پنج بار با محلول نرمال سالین

Downloaded from amuj.arakmu.ac.ir at 6:36 +0330 on Sunday February 18th 2018

استریل مورد شستشو قرار می‌گرفتند. سپس محلول رویی را دور ریخته و بر روی رسوب محلول هانکس حاوی0/5 میلی‌گرم در میلی لیتر پپسین باpH=2 ریخته و به مدت 40 تا 45 دقیقه در انکوباتور 37 درجه سانتی‌گراد قرار داده تا پروتواسکولکس‌ها، از لایه ژرمینال و کیست‌های دختر جدا شوند و محلول خالص‌تری از پروتواسکولکس ایجاد شود. سپس سه تا پنج بار دیگر با محلول نرمال سالین استریل شستشو داده می‌شدند. مجدداً با استفاده از ائوزین 0/1 درصد و مشاهده حرکت سلول‌های شعله‌ای در تعدادی از پروتواسکولکس‌ها، زنده بودن پروتواسکولکس‌ها در زیر میکروسکوپ با بزرگ نمایی 10 مشاهده و با شمارش توسط لام هماسیتومتر تعداد2000 پروتواسکولکس در هر میلی‌لیتر محاسبه گردید. برای اطمینان بیشتر فعالیت سلول‌های شعله‌ای پروتواسکولکس‌های رنگ نگرفته نیز در زیر میکروسکوپ مشاهده می شد. 1/ 0میلی‌لیتر از محلول پروتواسکولکس هموژن درون ظرف پتری خط‌کشی و لام مکعبی ریخته و در زیر لوپ تعداد پروتواسکولکس در حجم مورد نظر شمارش گردید و سپس با مشخص بودن حجم محلول هموژن و تعداد پروتواسکولکس در 0/1 میلی‌لیتر، میزان تقریبی کل پروتواسکولکس در حجم محلول هموژن تعیین گردید. به سوسپانسیون، صد واحد پنی‌سیلین و 200 میکروگرم استرپتوماسین در میلی‌لیتر اضافه گردید(7، 8). چهار گروه 15 تایی موش سوری فاقد آلودگی به کیست هیداتیک (که از طریق تست الیزا متعلق به شرکت Vircell تایید شدند) با سن 6 تا 7 هفته انتخاب و به گروه یک، 0/5 میلی‌لیتر محلول حاوی 1000 پروتواسکولکس از راه دهان به صورت گاواژ خورانده شد.

به گروه دو، 0/5 میلی‌لیتر محلول فوق از راه داخل صفاقی با سوزن نمره 22 با اطمینان از ورود پروتواسکولکس‌ها به فضای پریتوئن تزریق گردید. در گروه سه با تراشیدن موهای پشت و برهنه کردن پوست، با تیغ اره‌ای خراش‌هایی در پوست ایجاد و 0/5 میلی‌لیتر از محلول فوق با پوشش دادن کامل زخم ریخته شد. گروه 4 با هیچ گونه پروتواسکولکسی مواجه نشده و به عنوان گروه شاهد در قفسی کنار موش‌های تحت آزمایش در شرایط یکسان نگهداری شدند. پس از 4 ماه ابتدا موش‌ها تشریح شده و وجود کیست‌های هیداتیک احتمالی در کبد، ریه، صفاق و سایر اندام‌های احشایی آنها مورد بررسی قرار گرفتند سپس از کلیه موش‌ها خون‌گیری و با روش سرولوژی الیزا وجود آنتی بادی ضد انگل در آنها بررسی گردید. داده‌ها پس از جمع‌آوری با استفاده از نرم افزار SPSS و آزمون ANOVA مورد تجزیه و تحلیل قرار گرفتند.

یافته‌ها

پس از تشریح تمامی موش‌ها و پس از پایان ماه چهارم و بررسی ماکروسکوپی آنها کیست‌های کوچکی در سه سر از موش‌ها (سه موش از تعداد کل موش‌ها) که به طور متوسط به اندازه یک الی دو میلی‌متر بود، در ناحیه شکمی(در محوطه بالایی کبد) موش‌های سوری که از طریق داخل صفاقی آلوده شده بودند مشاهده گردید و در بقیه موش‌ها کیستی مشاهده نگردید(شکل 1).

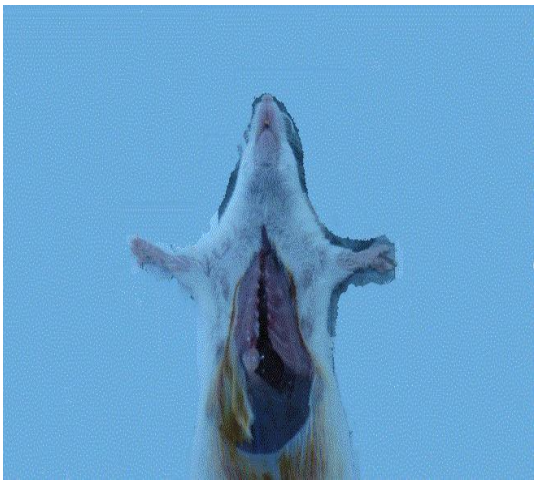

شکل 1. کیست هیداتیک ایجاد شده در محوطه شکمی موش سوری آلوده شده به طریقه داخل صفاقی

پس از تشریح و خون‌گیری از قسمت قلب تمامی موش‌ها، آنهایی که از طریق داخل صفاقی آلوده گردیده بودند، دارای سرم مثبت بودند که در جدول با علامت (+) مشخص شده است و در بقیه موش‌ها که از طریق خراش و گوارشی آلوده گردیده بودند نتیجه آزمایش الیزا نشان

Downloaded from amuj.arakmu.ac.ir at 6:36 +0330 on Sunday February 18th 2018

دهنده عدم آلودگی موش‌ها بود که علامت (-) در جدول نشان دهنده آن است. جمع‌بندی این داده‌ها و میانگین مقادیر آنتی بادی در هر یک از گروه‌های تحت مطالعه و نتیجه مداخله در جدول 1 ارائه گردیده است:

جدول 1. نتایج آزمایش الیرم در 3 گروه تحت مطالعه از نظر کیست هیداتیک

راه آلودگی	سرم مثبت (+) یا سرم منفی (-)	میانگین	انحراف معیار	*p
کنترل	-	0/1506	0/01419	p=0/34
پوستی	-	0/1663	0/04860	
گوارشی	-	0/1537	0/02307	
صفاقی	+	11/9155	0/80089	p<0/001

* حاصل از آزمون ANOVA ، p=0/34 نتیجه حاصل از 3 گروه کنترل، پوستی و گوارشی و P<0/001 منتج شده از کل روش های آلودگی.

در ماه چهارم با کالبدگشایی موش‌های سوری و بررسی محوطه شکمی و احشاء، نقاط فیبروزی در قسمت‌های مختلف محوطه شکمی مشاهده شد. رشد کیست هیداتید در موش سوری آلوده قابل رویت بود که در سه سر از موش‌ها کیست هیداتیک ثانویه تشکیل گردید. در ماه چهارم آلودگی سه سر از موش‌ها دارای چندین کیست چسبیده به پرده دیافراگم و آزاد در محوطه شکمی بودند که قطر بزرگ‌ترین کیست 4- 3/3 میلی‌متر بود (اندازه گیری بوسیله خط کش انجام شد).

بحث

در بررسی حاضر در سه سر از موش‌های آلوده شده از راه صفاقی پس از ماه چهارم آلودگی، کیست هیداتیک ثانویه در حاشیه کبد تشکیل گردید و در بقیه موش‌های آلوده شده از راه صفاق، تست الیزای اختصاصی مثبت بود. البته علیرغم پیشرفت‌های به دست آمده در تشخیص سرولوژیک کیست هیداتیک هنوز هم روش استانداردی در تشخیص این آلودگی وجود ندارد. در این مطالعه دو گروه از موش‌های سوری نیز از دو طریق گوارشی و خراش پوستی آلوده شده و مورد مطالعه قرار گرفتند که پیش از این مطالعه‌ای در این خصوص انجام نشده بود. در بررسی اخیر نیز نتیجه آلودگی موش‌های سوری از راه داخل صفاقی به پروتواسکولکس در همه نمونه‌ها مثبت بود ولی نتیجه آلودگی موش‌های سوری به پروتواسکولکس از راه‌های گوارشی و خراش منفی بود.

سبزواری نژاد و دلیمی شرح داده‌اند که موش سوری حیوان مناسبی برای رشد کیست هیداتیک ثانویه با استفاده از تلقیح داخل صفاقی لارو اکینوکوکوس گرانولوزوس گوسفند ایرانی می‌باشد. آنها اضافه کرده اند که رشد کیست هیداتیک در موش سوری از ماه سوم قابل مشاهده بود و ساختمان کامل کیست هیداتیک را دارا می‌باشد(7). سینگ، از پروتواسکولکس گوسفندی و هیث، با استفاده از پروتواسکولکس کیست اولیه کبد و ریه گوسفند استرالیایی و تزریق داخل صفاقی به استرین‌های مختلف موش سوری موفق به ایجاد کیست هیداتیک ثانویه در حیوان شدند(9، 10).

پژوهشگران برای مطالعه رشد کیست هیداتیک در حیوانات آزمایشگاهی، از پروتواسکولکس استفاده کرده‌اند که علت آن کم خطر بودن آن بوده است. رفیعی و کریگ، موش سفید را با پروتواسکولکس کیست هیداتیک گوسفندی به طریق داخل صفاقی آلوده نمودند و اظهار داشتند که موش سفید حیوان واسط مناسبی برای ایجاد کیست هیداتیک ثانویه است (کیستی که به وسیله آلودگی مستقیم توسط پروتواسکولکس ایجاد شود را ثانویه گویند اعم از پاره شده کیست در داخل بدن و ایجاد کیست‌های جدید و یا تزریق آن توسط محقق) و در اطراف پروتواسکولکس‌ها در داخل صفاق گرانولوماهایی به اندازه 2 تا 3 میلی‌متر تشکیل شده بود(8). در مطالعه پیش رو وجود گرانولوما نه در صفاق بلکه در زیر جلد به خوبی مشخص بود در هفت سر از موش‌ها ضایعات چرکی در زیر پوست که سخت شده بودند، مشاهده گردید که علت آن واکنش سلول‌های دفاعی بدن علیه پروتواسکولکس در زیر پوست بوده است. در این مطالعه میزان تلفات در گروه آلوده شده از را پوستی بیش از صفاقی و گوارشی بود، در کالبد گشایی و تشریح این موش‌های تلف شده عفونت ثانویه در خون

Downloaded from amuj.arakmu.ac.ir at 6:36 +0330 on Sunday February 18th 2018

تشخیص داده شد که به طریقی نشان دهنده غلبه سیستم ایمنی سلولی بر انگل و ناتوان شدن آن در برابر عفونت‌های میکروبی است.

در پایان می‌توان توصیه کرد با توجه به کوتاه بودن مطالعه که در مدت چهار ماه بود مطالعه بعدی در مدت زمان طولانی‌تری صورت بگیرد.

نتیجه گیری

نتایج به دست آمده نشان داد که نگرانی‌های اولیه ناشی از امکان آلودگی انسان اعم از کارکنان کشتارگاه، پرسنل آزمایشگاه، جراحان و یا مادران خانه داری که با کبدهای آلوده در تماس هستند و ممکن است که دارای خراش در سطح پوست باشند، بی مورد بوده و حداقل این امکان در رابطه با موش‌ها وجود ندارد. ضمناً این امکان در رابطه با آلودگی با پروتواسکولکس از راه گوارشی نیز وجود ندارد. نتیجه مطالعه حاضر این بود که امکان آلودگی موش‌ها به پروتواسکولکس از طریق جراحات پوستی وجود ندارد و حتی اگر کیست های بارور خورده شوند، باز هم امکان آلودگی وجود ندارد.

تشکر و قدردانی

بدینوسیله از معاونت پژوهشی دانشگاه علوم پزشکی همدان برای کمک مالی به پایان نامه آقای امیر افراه با عنوان بررسی امکان ایجاد کیست هیداتیک به طور تجربی در موش سوری با تلقیح پروتواسکولکس اکینوکوکوس گرانولوزوس از طریق خراش پوستی، داخل صفاقی و گوارشی، تشکر می‌گردد. هم‌چنین از آقای دکتر متینی که در بررسی زنده بودن پروتواسکولکس‌ها و سرکار خانم ابراهیم زاده که در طی انجام عمل آلوده سازی موش‌ها و نمونه‌گیری ما را یاری نمودند کمال تشکر و قدردانی را دارم.

منابع

1. Fallah M, mobin a. Diagnosis, treatment and prevention of human parasitic diseases. Hamedan University of Medical Sciences. 2009.[persian]
2. Fallah M, Matini M, Kia EB, Mobedi I. Prevalence of zoonotic parasitic hydatid cysts, and Sarcocystis Trmatvdhay liver in animals slaughtered in industrial Hamadan in 2009.[persian]
3. Andersen FL, Ouhelli H, Kachani M. Compendium on cystic echinococcosis in Africa and in Middle Eastern countries with special reference to Morocco: Brigham Young University; 1997.
4. Mobedi I, Dalimi A. Epidemiology of hydatid cyst in Iran and world. Tehran: Moghaddam Publication. 1994:132-47.
5. Fallah M, shahbazi GR, Ghasemi M. Prevalence, fertility and other characteristics of hydatid cysts in animals are slaughtered in 2000 in Hamadan. Scientific Journal of Hamadan University of Medical Sciences and Health Services. 2002;4.[persian]
6. Fallah M, Kavand A, Mashouf RY. Hydatid cysts from animal contamination and determine the type of bacteria causing infections in animals slaughtered in slaughterhouses and Boroujerd Hamadan in 2006. Journal of Lorestan University of Medical Sciences. 2009;10:3.[persian]
7. Sbzvarynzhad GA, Dalimi A. Growth and development of Echinococcus granulosus larvae in mice and hamster. Lorestan University of Medical Sciences Journal. 2004;18.[persian]
8. Rafei A, Craig P. Echinococcus granulosus hydatid cyst growth in laboratory animals. Journal of Tehran Faculty of Veterinary Medicine. 2003;58:3.[persian]
9. Heath D. The development of Echinococcus granulosus larvae in laboratory animals. Parasitology. 1970;60(3):449-56.
10. Smyth J, Smyth MM. Natural and experimental hosts of Echinococcus granulosus and E. multilocularis, with comments on the genetics of speciation in the genus Echinococcus. Parasitology. 1964;54(03):493-514.